



МИНИСТЕРСТВО  
ЗДРАВООХРАНЕНИЯ  
РОССИЙСКОЙ ФЕДЕРАЦИИ

Клинические рекомендации

## Хронические остеомиелиты челюстей

Кодирование по Международной  
статистической классификации  
болезней и проблем, связанных  
со здоровьем:  
МКБ 10: К 10.2, К10.3, К10.23

Возрастная группа: дети

Год утверждения: 2020

Разработчик клинической рекомендации:

- Общероссийская Общественная Организация «Общества специалистов в области челюстно-лицевой хирургии»

### Утверждены

Общероссийская общественная организация  
«Общество специалистов в области  
челюстно – лицевой хирургии»

### Согласованы

Научным советом  
Министерства  
Здравоохранения  
Российской Федерации

## Оглавление

Оглавление .....	2
Список сокращений.....	4
Термины и определения.....	5
1. Краткая информация по заболеванию .....	7
1.1 Определение заболевания.....	7
1.2 Этиология и патогенез заболевания.....	7
1.3 Эпидемиология заболевания.....	10
1.4 Особенности кодирования заболевания по Международной статистической классификации болезней и проблем, связанных со здоровьем.....	10
1.5 Классификация заболевания.....	11
1.6 Клиническая картина заболевания.....	12
2. Диагностика заболевания, медицинские показания и противопоказания к применению методов диагностики.....	14
2.1 Жалобы и анамнез .....	14
2.2 Физикальное обследование.....	16
2.3 Лабораторные диагностические исследования .....	18
2.4 Инструментальные диагностические исследования .....	19
2.5 Иные диагностические исследования.....	22
3. Лечение, включая медикаментозную и немедикаментозную терапии, диетотерапию, обезболивание, медицинские показания и противопоказания к применению методов лечения .....	22
4. Медицинская реабилитация, медицинские показания и противопоказания к применению методов реабилитации .....	33
5. Профилактика и диспансерное наблюдение, медицинские показания и противопоказания к применению методов профилактики .....	34
6. Организация оказания медицинской помощи .....	34
7. Дополнительная информация (в том числе факторы, влияющие на исход заболеванияили состояния) .....	35
Критерии оценки качества медицинской помощи .....	36

Список литературы.....	38
Приложение А1. Состав рабочей группы по разработке и пересмотру клинических рекомендаций.....	41
Приложение А2. Методология разработки клинических рекомендаций .....	43
Приложение А3. Справочные материалы, включая соответствие показаний к применению и противопоказаний, способов применения и доз лекарственных препаратов, инструкции по применению лекарственного препарата.....	45
Приложение Б. Алгоритмы действий врача .....	47
Приложение В. Информация для пациента .....	51
Приложение Г1-ГN. Шкалы оценки, вопросники и другие оценочные инструменты состояния пациента, приведенные в клинических рекомендациях .....	52

## Список сокращений

ВХО – вторично-хронический остеомиелит

КТ – Компьютерная томография

ЛИИ - лейкоцитарный индекс интоксикации

ЛФК – лечебная физкультура

МП – медицинская помощь

МРТ - магнитно-резонансная томография

МСКТ – мультиспиральная компьютерная томография

НПВС – нестероидные противовоспалительные препараты

ПХО – первично-хронический остеомиелит

СОЭ – скорость оседания эритроцитов

УЗИ – ультразвуковое исследование

ЧЛО – челюстно-лицевая область

ЭОД -электроодонтодиагностика

ЭХО КГ – эхокардиография

ЭЭГ – электроэнцефалография

## Термины и определения

- Остеомиелит – воспалительное состояние костной ткани различной природы, которое начинается с медуллярной полости, быстро распространяется по системе гаверсовых каналов вовлекая в воспаление надкостницу и прилегающие мягкие ткани.
- Периостит – это воспалительное заболевание, вовлекающее надкостницу альвеолярного отростка и тела челюсти из одонтогенного или неодонтогенного очага.
- Хронический остеомиелит — гнойное деструктивное или пролиферативное воспаление костной ткани более 4 недель, характеризующееся образованием секвестров или отсутствием тенденции к спонтанному выздоровлению с нарастанием резорбтивных и продуктивных изменений в костной ткани и периосте.
- Хронический периостит челюсти — это хронический одонтогенный инфекционно-воспалительный процесс, при котором зона распространения может выходить за пределы пародонта одного зубо-альвеолярного сегмента, включая надкостницу, явившегося местом локализации входных ворот для возбудителя заболевания. Заболевание характеризуется развитием вялотекущего воспаления челюстной кости, сопровождается безболезненным ее утолщением.
- Первично-хронический остеомиелит (не гнойный) – фиброзно-костное продуктивное заболевание без выявленного этиологического триггера, характеризуется отсутствием образования гноя, свища и секвестрации с упорно-рецидивирующим течением и образованием избыточной костной ткани в зоне поражения.
- Вторично-хронический остеомиелит - гнойное деструктивное или пролиферативное воспаление костной ткани более 4 недель, связанное с одонтогенной инфекцией, наличием инородных тел, травмой, пороком развития костной ткани или системными заболеваниями, который характеризуется некрозом минерализованных и костных тканей, нагноением, резорбцией, склерозом и гиперплазией.
- Хронический рецидивирующий мультифокальный остеомиелит (не гнойный) - хроническое неинфекционное заболевание, характеризующиеся периодами обострений и ремиссий и образованием многоочаговые литические поражения костей

- Синдром SAPHO (Synovitis, Acne, Pustulosis, Hyperostosis, Osteitis) - вид хронического рецидивирующего мультифокального остеомиелита у взрослых, который связан с синовитом, акне, пустулезом, гиперостозом и остеоитом.
- Секвестр – отграниченный воспалительно-некротический очаг костной ткани, располагающийся более или менее свободно и не подвергающийся аутолизу.
- Реабилитация — это система государственных, социальных, экономических, медицинских, профессиональных и других мероприятий, направленных на предупреждения развития заболеваний и осложнений, ведущих к временной или стойкой утрате трудоспособности и на возвращение больных и инвалидов в общество.
- Зубо-альвеолярный сегмент - условная единица объема альвеолярной части челюсти для оценки распространенности инфекционно-воспалительного процесса. Нижней границей зубо-альвеолярных сегментов бокового отдела нижней челюсти является канал нижней челюсти (canalis mandibule), переднего отдела – виртуальная горизонтальная плоскость, соединяющая подбородочные отверстия (foramen mentalae dex. et sin.). Верхней границей зубо-альвеолярных сегментов верхней челюсти является дно полости носа и верхнечелюстных синусов.
- **Симптом Венсана** – потеря чувствительности кожи в области половины нижней губы и подбородка.

# 1. Краткая информация по заболеванию

## 1.1 Определение заболевания

Хронический остеомиелит – это гнойное деструктивное или пролиферативное воспаление костной ткани более 4 недель, характеризующееся образованием секвестров или отсутствием тенденции к спонтанному выздоровлению с нарастанием резорбтивных и продуктивных изменений в костной ткани и периосте.

## 1.2 Этиология и патогенез заболевания

Первично-хронический остеомиелит - небактериальное хроническое воспалительное заболевание неизвестной этиологии, которое также может быть связано с другими состояниями, включая аутоиммунные заболевания и синдромы, такие как синдром SAPHO, синдром Маджид и херувизм [1,2]. В качестве этиологического фактора рассматривается ответ на бактериальный стимул, а также хронический периостит в результате мышечной гиперактивности [3]. Потенциальным триггером развития может быть *Streptococcus mitis* [4], являющийся наиболее вероятным видом для транслокации через эпителиальные барьеры, при развитии нейтропении и развитии инфекционных осложнений [5]. Однако, в большинстве случаев посева удаленных фрагментов челюстей стерильные [4,6].

В настоящий момент преобладающей является генетическая теория [7,8]. Нарушение генной экспрессии IL-10 с последующим нарушением противовоспалительного баланса может объяснить часть клинической картины первично-хронического остеомиелита [7,8,9]. Описана связь с аутоиммунными расстройствами, такими как хроническое воспалительное заболевание кишечника, болезнь Крона или артериит [10]. В 23-80% встречаются воспалительные кожные проявления: псориаз, пальмоплантарный пустулез, гангренозная пиодермия [11]. Около 50% родственников первой или второй степени родства лиц с хроническим остеомиелитом также имеют одно из этих связанных состояний, чаще всего псориаз или воспалительное заболевание кишечника [12,13,14], что свидетельствует о генетическом компоненте и восприимчивости к болезням. Однако различные аутоиммунные заболевания считаются ассоциированными с поражениями кожи и могут быть не включены в диагноз.

Патогенез первично-хронического остеомиелита все еще неясен. Гипотеза об инфекционной природе, не была подтверждена при множественных микробиологических анализах и бесполезностью лечения антибиотиками. Существует несколько теорий

возникновения заболевания, но ни одна из них не может адекватно объяснить клинические проявления. Патофизиология развития ПХО рассматривается как дисбаланс между провоспалительными и противовоспалительными цитокинами, влияющие на клеточную и рецептор-специфическую индукцию цитокинов и хемокинов [15,16]. Провоспалительные цитокины, такие как IL-6 и TNF- $\alpha$ , а также противовоспалительные IL-10 [15,17], IL-1 $\beta$  [18] играют важную роль в патогенезе заболевания. Воспалительные изменения в костях при данных иммунологических изменениях приводят к ускоренной дифференцировке, активации остеокластов, ускоренному ремоделированию и воспалению за счет усиления взаимодействия между рецептором-активатором ядерного фактора- $\kappa$ B (RANK) и его растворимым лигандом RANKL на клетках-предшественниках остеокластов [19,20]. Другим патофизиологическим триггером является связь измененного микробиома кожи и асептического воспаления костей, т.к. тяжелые кистозные угри и первично-хронический остеомиелит имеют несбалансированную экспрессию и секрецию провоспалительных и противовоспалительных цитокинов [3,20,21].

Вторично-хронический остеомиелит челюсти связан с инокуляцией микроорганизмов в челюсть в результате травмы или одонтогенной инфекции, чаще всего стоматологического происхождения (заболевание пульпы, удаление зуба или инородные тела) [2]. Другие причины, такие как стероиды, химиотерапевтические агенты и бифосфонаты, также могут быть связаны с этой формой остеомиелита. Одонтогенные микроорганизмы, такие как *S. aureus*, *S. epidermidis* и *Actinomyces*, обычно способствуют патогенезу остеомиелита челюстей, а 65-75 % микрофлоры приходится на неспорообразующие анаэробы [21].

В патогенезе вторичного одонтогенного остеомиелита решающая роль отводится погрешностям в лечении острого остеомиелита и нарушениям иммунного баланса, в основе которого лежит сенсibilизация организма множественными и хроническими очагами одонтогенной инфекции, усиливающаяся при обострении, и снижение общей реактивности организма. В основе продуктивного воспаления клеточно-опосредованный тип иммунной реакции (феномен аллергии 4 типа), исходом которого является образование грануломатозного воспаления и образования соединительной ткани, т.е. пролифелирующих участков, которые в последующем кальцинируются, стремясь ограничить очаг воспаления. Повышение проницаемости сосудов, происходящее как следствие активации клеток, участвующих в аллергических реакциях (тучные клетки, базофилы, макрофаги и др.) и выброса ими огромного количества медиаторов аллергии и воспаления, приводят к нарушению свёртываемости и фибринолитической активности,



образованию микротромбов в сосудах костного мозга и их гнойному расплавлению. Питательные каналы остеона подвергаются гнойному расплавлению, поражённый участок кости погибает, формируется зона некроза без демаркационного воспаления. Скопление гноя в костномозговых пространствах приводит к внутрикостной гипертензии и вовлечению экстраоссальных сосудов. Развивается коллатеральный отёк надкостницы, гнойное расплавление её и выход гноя в околочелюстные мягкие ткани с образованием одонтогенных флегмон. Увеличению объема повреждения и некроза кости при остеомиелите способствуют такие вторичные механизмы, как расстройство кровообращения в очаге и усиление гипоксии в результате развития венозного полнокровия и лимфостаза; повреждение системы экстраоссальных сосудов при отслаивании надкостницы из-за экссудации, либо при дренировании очага, особенно на нижней челюсти. Общими предрасполагающими факторами развития остеомиелита служат: анатомо-топографические особенности строения и кровоснабжения участка кости, снижение общей неспецифической и иммунной резистентности, фоновая общесоматическая.

Распространенными причинами развития продуктивного периостита - реакция периоста на кариес коренных зубов с сопутствующими периапикальными поражениями и вторичным инфицированием пародонта, переломами и неодонтогенными инфекциями [23,24]. Для развития продуктивного периостита необходима комбинация факторов [25]:

- наличие надкостницы с высокой остеобластической активностью
- хроническая инвазивная инфекция, стимулирующая образование новой периостальной костной ткани, но недостаточно патогенная, чтобы вызвать резорбцию.
- баланс между сопротивляемостью организма и вирулентностью микроорганизмов, чтобы легкая хроническая инфекция могла продолжаться достаточно долго.

Чаще всего поражение располагается в области 1 коренного зуба, реже пролиферативный периостит возникает из-за кариеса третьего моляра [4]. Периостит развивается как осложнение хронического периодонтита в 74,6 % случаев, альвеолита – в 14,1% случаев, как осложнения перикоронита – в 6,3%, абсцедирующего пародонтита – в 3,5 %, нагноившихся челюстных кист – 1,7% случаев [26]. В роли инфекционных агентов преимущественно выступают облигатные микроорганизмы, такие как стафилококки и стрептококки, как причина периапикальной одонтогенной инфекции, однако формирование пролиферирующего периостит относительно редкое одонтогенное осложнение [25,27]. Воспалительный процесс развивается на фоне низковирулентной

инфекции в комбинации с активацией остеобластических процессов, обусловленных сменным прикусом и активным остеогенезом.

Гиперплазия периоста также может быть вызвана зоной прорезывания зуба, с чем может быть связан средний возраст дебюта - 8,8- 11 лет [24]. Воспалительные сигналы могут регулировать периостальный ответ с помощью матриксной металлопротеиназа-9 (Mmp9), экспрессируемой нейтрофилами и макрофагами в зоне воспаления. MMP9 опосредовано влияет на дифференцировку скелетных клеток, регулируя воспалительный ответ и распределение воспалительных клеток, приводящие к локальной регуляции дифференцировки клеток в области периоста [28]. Критическим регулятором воспаления является COX-2 - изоформа циклооксигеназы, фермента, ограничивающего скорость биосинтеза простагландина. Сверх-экспрессия Cox-2 увеличивает скорость остеогенеза [29]. Избыточная воспалительная стимуляция данным фактором на фоне хронической низковирулентной флоры, не приводящей к избыточной воспалительной реакции, а также период прорезывания коренных зубов повышают остеобластическую активность периоста [30,].

Рарефицирующий или посттравматический периостит возникает как следствие хронической травмы и возникает чаще всего во фронтальном отделе нижней челюсти.

### **1.3 Эпидемиология заболевания**

Эпидемиологические данные скудны, согласно литературным данным, распространенность хронических негнойных форм остеомиелита составляет 1-2 :1000000 [1,2,31,32] или 2–5% всех случаев остеомиелита, однако истинная распространенность и заболеваемость может быть выше [3,33]. Частота возникновения вторичного остеомиелита не известна, т.к. является последствием неправильного лечения острого остеомиелита или наличием инородных тел и встречается чаще первичных форм [34].

Хронический остеомиелит челюсти отмечен у детей обоего пола с преимущественном поражением нижней челюсти [35,36]. Первично-хронический остеомиелит поражает женщин в четыре раза чаще, чем мужчин, а средний возраст его появления составляет 9-10,8 лет. [11]. Для продуктивных форм периостита, наоборот, характерны лица мужского пола с преобладанием 1-1,4:1 и дебютом в 8,8-11, лет. [27]

### **1.4 Особенности кодирования заболевания по Международной статистической классификации болезней и проблем, связанных со здоровьем**

К10.2 Воспалительные заболевания челюстей

Данный код включает следующие заболевания:

- Остеит челюсти (острый) (хронический) (гнойный)
- Остеомиелит (неонатальный) челюсти (острый) (хронический) (гнойный)
- Остеонекроз (медикаментозный) (радиационный) челюсти (острый) (хронический) (гнойный)
- Периостит челюсти (острый) (хронический) (гнойный)
- Секвестр челюстной кости

### **К10.3 Альвеолит челюстей Альвеолярный остейт, сухая лунка)**

#### **К10.23 Хронический периостит челюсти**

Хронический периостит челюсти - хроническое воспаление надкостницы альвеолярного отростка или тела челюсти. Хроническое поражение надкостницы при рецидивирующих обострениях периодонтита бывает часто у детей и подростков, возможно первично-хроническое течение. Течение заболевания длительное, может продолжаться от 3—4 до 8—10 мес. и даже несколько лет. Возможны обострения.

#### **1.5 Классификация заболевания**

Обзор литературы по остеомиелиту челюсти раскрывает широкий спектр предлагаемых классификаций, основанных на различных аспектах, таких как клиническое течение, рентгенологические особенности, патогенез и этиология. Большинство авторов классифицирует остеомиелит как острый и хронический. Острый остеомиелит отличается от хронического остеомиелита, продолжительностью менее четырех недель от момента появления клинических симптомов. Многие авторы утверждают, что хронический остеомиелит челюстей может быть далее разделен на две основные категории: гнойный и не гнойный [10]. Классификации хронического остеомиелита может быть разделена на следующие категории.

По течению:

1. Первично-хронический
  - 1.1. Ювенильный (продуктивный)
  - 1.2. Синдром ассоциированных:
    - 1.2.1. хронический рецидивирующий мультифокальный/SAPHO-синдрому
    - 1.2.2. синдром Мажиды
    - 1.2.3. Дефицит антагониста рецептора интерлейкина-1
    - 1.2.4. Пиогенный артрит, пиодермия гангренозная и угревая сыпь (PAPA синдром)
2. Вторично-хронический
  - 2.1. Одонтогенный
  - 2.2. Неодонтогенный
    - 2.2.1. Неонатальный (гематогенный, метастатический)
    - 2.2.2. Травматический

- 2.2.3. Обусловленный инородным телом
- 2.2.4. Обусловленный мальформацией сосудов
- 3. Продуктивный периостит
  - 3.1.1. Простой (регрессирующий)
  - 3.1.2. Оссифицирующий (ранее назывался остеомиелит Гарре)
  - 3.1.3. Посттравматический
- 4. По этиологии:
  - 4.1. Гнойный
    - 4.1.1. Специфический
      - 4.1.1.1. Туберкулезный
      - 4.1.1.2. Актиномикозный
    - 4.1.2. Неспецифический
      - 4.1.2.1. Бактериальный
      - 4.1.2.2. Грибковый
  - 4.2. Не гнойный
    - 4.2.1. Остеорадионекроз
    - 4.2.2. Медикаментозный
    - 4.2.3. Аутоиммунный
- 5. По локализации и распространенности инфекционно-воспалительного процесса:
  - 5.1. Верхней челюсти
    - 5.1.1. Локальный (зубоальвеолярный сегмент, альвеолярная часть челюсти; базис)
    - 5.1.2. Распространенный (тотальный и субтотальный)
  - 5.2. Нижней челюсти
    - 5.2.1. Локальный (зубоальвеолярный сегмент, альвеолярная часть челюсти; тело, ветвь нижней челюсти)
    - 5.2.2. Распространенный(тотальный и субтотальный)

### **1.6 Клиническая картина заболевания**

Первично-хронический остеомиелит характеризуется рецидивирующим течением с ремиссией и спонтанным обострением [3,33,37,38]. Эпизоды обострения длятся от нескольких дней до нескольких недель с периодами ремиссий от нескольких месяцев до нескольких лет [18]. Спонтанная ремиссия возникает крайне редко и длится от 1 года до 20 лет. Активность заболевания составляет 5,5 лет (в диапазоне 0,5–19 лет), однако некоторые пациенты, не реагируют на лечение и заболевание продолжается во взрослом возрасте [3].

ПХО может возникать как монофокально, так и мультифокально [40]. Пораженные участки - метафиз длинных костей, таза, ключицы и нижняя челюсть [39]. Однако поражение нижней челюсти составляет только 5-18% всех форм асептических остеомиелитов [27]. Симптомы заболевания часто более интенсивны, чем у молодого пациента и чем раньше возник дебют. Поражения в челюсти чаще всего у девочек, унифокальны, возраст дебюта 10 лет (4-14 лет). Начало заболевания может возникать без предрасполагающих факторов: кариес, травма, облучение или воздействие химических агентов [41].

Клинические проявления включают боли в костях, артрит, местный отек и лихорадка, реже гиперемия кожи, вызванная параоссальным воспалением [40]. Системные проявления мало выражены, часто субфебрилитет, недомогание, лимфаденопатия или задержка роста. Повышение температуры или патологические переломы пораженной зоны описаны только в тяжелых случаях [38]. В этом случае следует исключить злокачественные новообразования, в первую очередь острый лимфобластный лейкоз и энтероколит [42].

При поражении ключицы, грудины или челюсти возможно наличие бессимптомных очагов в скелете, в связи с чем всегда следует подозревать мультифокальное поражение [43]. Однако ПХО может быть монофокальным проявлением хронического рецидивирующего мультифокального остеомиелита и синдрома SAPHO [46]. У 25% людей наблюдаются кожные заболевания (псориаз, ладано-подошвенный пустулез, акне, гангренозная пиодермия и синдром Свит) и заболевания кишечника (болезнь Крона, язвенный колит, целиакия) [44]. Поражение почек встречается у 10% пациентов [45]

При поражении нижней челюсти симптомы: ограничения открывания рта, боль, отек, и регионарной лимфаденопатии, парестезия над пораженным участком и/или нижней губой [46]. Болевой синдром часто усиливается ночью и возникают при наличии или отсутствии лихорадки [3,45,47]. Отсутствие гноя, свищей или секвестров при ПХО отличает его от острого и вторичного хронического остеомиелита.

#### 1) Вторично-хронический остеомиелит

Клинические проявления вторично хронического заболевания связаны с реакцией организма на инфекционный раздражитель или инородное тело и характеризуется наличием гноя, свища и секвестра [10].

#### 2) Продуктивный периостит

Характерно одностороннее поражение задних двух третей нижней челюсти [50]. Отек вызывает умеренную асимметрию лица, протекает бессимптомно и безболезненно. Однако в анамнезе может быть указание на боли, вызванной одонтогенной инфекцией, до возникновения отека в области нижней челюсти [50, 51]. С появлением хронической инфекции под надкостницей начинает формироваться новая кость, и отек начинает уплотняться. С этого момента при пальпации образование костной плотности без активных признаков воспаления на коже и слизистых. Несмотря на то, что объем формирования кости различается, отек всегда выпуклой формы. Размер может варьироваться от 2 сантиметров до поражения всего тела нижней челюсти на пораженной стороне, а толщина костного нароста может достигать 2-3 см [51]. Несмотря на негнойный характер формирования новой кости, иногда происходит формирование свища на кожу, а также возможно наличие лимфаденопатии и лейкоцитоза [25,51].

Eversole L. суммировал ключевые проявления [52]:

- Асимметрия лица, вызванная локальным утолщением кости
- гистопатологические данные, подтверждающие доброкачественное периостальное фиброзное поражение
  - поражение, возникающее вследствие инфекции, травмы или других раздражителей
  - способность полностью или частично изменять форму кости после удаления фиброзного нароста.

## **2. Диагностика заболевания, медицинские показания и противопоказания к применению методов диагностики**

### **2.1 Жалобы и анамнез**

Жалобы являются неотъемлемой частью обследования больного в клинике. Выделяют жалобы по основному заболеванию и дополнительные.

**Рекомендуется** выяснение жалоб (основных и дополнительных) у пациентов с воспалительными заболеваниями-ми челюстей: на боль в зубе или челюсти и её характер; иррадиацию боли по ходу ветвей тройничного нерва; подвижность зубов; отек мягких тканей челюстно-лицевой области; парестезию нижней губы и кожи подбородка; ограничение открывания рта; боли при глотании, жевании, движении языком; наличие свищевых ходов; деформацию челюстей; наличие симптомов интоксикации организма (общая слабость, головная боль, нарушение сна, потеря аппетита, озноб, быстрая утомляемость, повышенная раздражительность или апатия).

**Уровень убедительности рекомендации А (уровень достоверности доказательств 1).**

**Комментарии:** при первично-хроническом остеомиелите челюсти пациенты могут предъявлять жалобы на незначительные, периодические боли в области «причинного» зуба или челюсти, незначительную подвижность зубов в очаге воспаления. Может определяться деформация лица за счет утолщения челюсти. При обострении первично-хронического остеомиелита пациенты предъявляют жалобы на боли в костях, артрит, местный отек и повышение температуры. Локализованное покраснение кожи, вызванное параоссальным воспалением, является редким симптомом. Системные проявления, как правило, мало выражены и включают невысокую температуру, недомогание или задержку роста [38].

При вторично-хроническом остеомиелите пациенты могут жаловаться на наличие послеоперационных рубцов или свищевых ходов (с обильными грануляциями) с гнойным отделяемым как со стороны кожных покровов, так и в полости рта. При зондировании свищевого хода можно обнаружить подвижный участок кости с неровной поверхностью. Общее состояние удовлетворительное, может периодически отмечаться субфебрилитет, приступы общей слабости, недомогания, потливость [26,53]. При обострении вторично-хронического остеомиелита больного беспокоят боли в челюсти, отек мягких тканей лица. При распространении инфекционно-воспалительного процесса на прилежащие анатомические структуры появляются жалобы, характерные для воспалительного процесса соответствующей локализации: ограничение и болезненность открывания рта, боль при глотании, разговоре, движении языка, заложенность или гнойные выделения из носа при развитии эмпиемы синуса. Пациенты отмечают постепенное появление подвижности зубов в зоне гнойно-воспалительного процесса, гнойное отделяемое из пародонтальных карманов или свищевых ходов. Перкуссия группы зубов резко положительная. «Муфтообразный» инфильтрат вокруг челюсти. Кроме того, наблюдаются боли во всем теле, значительная слабость, потеря аппетита, плохой сон, нередко бессонница, лихорадка, головные боли. Гектический тип температурной кривой. Скачки температуры в вечернее время. При поражении нижней челюсти – патогномичным симптомом при распространении процесса ниже уровня нижнечелюстного канала является снижение или потеря чувствительности нижней губы, кожи подбородка (симптом Венсана) [26,53].

При хроническом продуктивном периостите пациенты могут предъявлять жалобы на наличие одностороннего утолщения челюсти в зоне воспаления как со стороны кожных

покровов, так и со стороны полости рта [54]. Отек вызывает умеренную асимметрию лица и протекает бессимптомно и безболезненно. Однако в анамнезе может быть указание на боли, вызваны одонтогенной инфекцией, до возникновения отечности по нижней границе в задних двух третях нижней челюсти [51,54].

Большое значение в установлении правильного диагноза имеет тщательно собранный анамнез.

**Рекомендуется** тщательный сбор анамнеза заболевания врачом у пациента с целью выявления начала и динамики изменений воспалительного процесса на догоспитальном этапе.

**Уровень убедительности рекомендации А (уровень достоверности доказательств 1).**

**Комментарии:** в первую очередь врачу необходимо установить взаимосвязь между возникновением воспалительного процесса челюстей и предшествующими и сопутствующими заболеванию реакциями для дальнейшего планирования комплексного лечения воспалительных заболеваний челюстей. С этой целью врач выясняет: предшествовало ли воспалительному процессу заболевание зубов (боли в зубе) или проводилось удаление зуба; отмечал ли пациент переохлаждение или перенесенное простудное заболевание, физическое или эмоциональное перенапряжение; с чем сам пациент связывает начало заболевания; динамику изменений клинической картины и проводимое лечение или его отсутствие, необходимо выяснить субъективную оценку эффективности проводимого лечения на догоспитальном периоде [26,53].

## **2.2 Физикальное обследование**

**Рекомендовано** провести оценку общего состояния пациента с воспалительными заболеваниями челюстей.

**Уровень убедительности рекомендации А (уровень достоверности доказательств 1).**

**Комментарии:** при первично-хроническом остеомиелите системные проявления, как правило, включают: нарушение общего самочувствия были в виде недомогания, быстрой физической утомляемости, снижения аппетита, периодического повышения температуры тела. Длительное течение заболевания сказывалось на функциональном состоянии центральной нервной системы. Это проявлялось головной болью, эмоциональной неустойчивостью, нарушением сна и психической подавленностью.



При вторично-хроническом остеомиелите отмечается рецидивирующее течение с периодическими обострениями и абсцедированием и формированием свищевых ходов (Общее состояние больного удовлетворительное. Температура тела чаще всего снижается до нормы, а у некоторых больных в течение длительного времени периодически повышается до 37,3—37,5°C [53]).

При продуктивном хроническом периостите общее состояние не страдает [42,51].

**Рекомендовано** провести оценку локальных изменений у пациентов с воспалительными заболеваниями челюстей путем осмотра, пальпации мягких тканей и челюстей, регионарных лимфатических узлов, перкуссии зубов, определения их подвижности, амплитуды открывания рта.

**Уровень убедительности рекомендации А (уровень достоверности доказательств 1).**

**Комментарии:** при исследовании больных с хроническим остеомиелитом челюстей определяется изменение конфигурации лица в результате незначительной инфильтрации окружающих мягких тканей и периостального утолщения челюсти. Кожа над утолщенной костью в цвете не изменена.

При первично-хроническом остеомиелите нижней челюсти отмечается ограничения открывания рта, отек и регионарная лимфаденопатии, реже парестезия над пораженным участком и/или нижней губой [46]. Свищи, гной или секвестры не образуются.

При вторично-хроническом остеомиелите могут формироваться свищевые ходы, идущие до кости, из которых выделялся гной или выбухают пышные кровоточащие грануляции. Ряд свищей рубцуется и втягивается внутрь. Лимфатические узлы уменьшаются, становятся плотными, менее болезненными при пальпации. При поражении угла и ветви нижней челюсти открывание рта ограничено. В полости рта слизистая оболочка, покрывающая альвеолярный отросток и тело челюсти, рыхлая, гиперемированная или синюшная, часто утолщенная. Подвижность зубов в области пораженной кости увеличивается. Обострения характеризуются ухудшением общего состояния и самочувствия, подъемом температуры тела. В одних случаях задержка гноя ведет к открытию свищевого хода, и через него экссудат изливается наружу, в других — образуется абсцесс или флегмона [53,55].

При хроническом продуктивном периостите характерно отсутствие четко выраженной клинической симптоматики. При внешнем осмотре изменение конфигурации лица или отсутствует, или незначительное. Пальпаторно определяется плотное

безболезненное утолщение кости, чаще с вестибулярной поверхности. В полости рта изменения незначительны или отсутствуют: багрово-синюшная слизистая оболочка, может быть выражен сосудистый рисунок преддверия полости рта. Возможно наличие свища на кожу, а также регионарная лимфаденопатия, однако они являются случайными находками [25,51].

**Рекомендуется** выполнить биопсию из очага воспаления для уточнения характера воспалительного процесса челюсти или дифференциальной диагностики.

**Уровень убедительности рекомендации В (уровень достоверности доказательств 1).**

**Комментарии:** позволяет уточнить не только локализацию очага, но и характер воспалительного процесса (стерильный, гнойный), что может иметь значение при решении вопроса о характере и объеме хирургического вмешательства [26,55].

**Рекомендуется** осмотр врача-анестезиолога в случае проведения оперативного вмешательства под седацией или общим обезболиванием.

**Уровень убедительности рекомендаций В (уровень достоверности доказательств - 3).**

**Комментарии:** перед оперативным вмешательством под общим обезболиванием или седацией в стационаре оценивается степень анестезиологического риска, определяется объем подготовки больного к обезболиванию [56].

### **2.3 Лабораторные диагностические исследования**

**Рекомендуется** проведение исследований общего анализа крови и мочи.

**Уровень убедительности рекомендации А (уровень достоверности доказательств 1).**

**Комментарии:** для объективной оценки выраженности воспалительной реакции, уточнения характера течения воспалительного процесса и прогноза заболевания имеют значения результаты клинических исследований анализов крови и мочи. Их показатели отличаются большим многообразием, но из них наиболее значимы в гемограмме лейкоцитарная формула, показатели количества эритроцитов и уровень гемоглобина; в анализе мочи — наличие белка, клеток крови, дегенеративных клеток почечного эпителия. Особенно важны эти данные при несоответствии выраженности общей и местной клинической картины воспалительных заболеваний челюстей, в случаях развития осложнений и для оценки динамики лечения пациентов.

У пациентов с хроническими формами остеомиелита челюстей выявляют умеренное повышение количества лейкоцитов и маркеров воспаления (С-реактивный

белок; скорость оседания эритроцитов [35,43,46,47]. Однако эти изменения не являются специфическими и повышаются только у половины пациентов, в том числе в периоды ремиссии [47,57].

У больных с обострением вторично- хронического остеомиелита челюсти отмечается увеличение количества лейкоцитов более  $10.0 \times 10^9/\text{л}$  в зависимости от типа иммунологического реагирования, с увеличением числа нейтрофилов (до 70-80%, в том числе палочкоядерных до 15-20%), СОЭ постепенно увеличивается до 40 мм/ч при гиперергии или остается на уровне или ниже нормальных значений при гипоергии. В стадию разрешения нормализуются показатели уровня гемоглобина, количества эритроцитов, значительно уменьшается содержание лейкоцитов, в том числе нейтрофилов, СОЭ.

При вялом течении остеомиелита челюсти, особенно у ослабленных больных, снижаются показатели гемоглобина и эритроцитов, сохраняется низкое содержание лейкоцитов, СОЭ в пределах нормы или снижена, остаются изменения в моче. В стадию реконвалесценции показатели постепенно восстанавливаются, сохраняется повышение СОЭ и сдвиг лейкоцитарной формулы влево [55,58].

**Рекомендуется** проведение микробиологической диагностики возбудителей воспалительных процессов челюстей и определение чувствительности к антибактериальным препаратам.

**Уровень убедительности рекомендации А (уровень достоверности доказательств 1).**

**Комментарии:** после диагностической биопсии или вскрытия абсцесса материал необходимо в обязательном порядке направить на бактериологическое исследование с целью определения видов микробных возбудителей, их свойств, уровня концентрации, а также чувствительности инфекционных агентов к антибактериальным лекарственным препаратам. [55, 59]. Наиболее частыми бактериями, ассоциированными с остеомиелитом, являются *Staphylococcus aureus*, грамотрицательные бактерии (*Pseudomonas aeruginosa*) и анаэробные бактерии (*Bacteroides fragilis*) [60].

#### **2.4 Инструментальные диагностические исследования**

**Рекомендуется** проведение рентгенологического исследования для уточнения источника инфекции, уточнения характера поражения костной ткани челюсти.

**Уровень убедительности рекомендации А (уровень достоверности доказательств 1).**

**Комментарии:** в комплексном обследовании следует проводить рентгенологическое исследование, позволяющее уточнить локализацию воспаления, возможный источник, дифференцировать воспалительный процесс челюстей от опухолевого, а при длительности заболевания выявить объем поражения костной ткани.

Хронический остеомиелит проявляется разнообразной рентгенологической картиной. При первично-хроническом остеомиелите на ранней стадии изменений может не быть или они минимальны. Ранние признаки поражения нижней челюсти включают диффузную и обширную резорбцию кортикальной и трабекулярной кости с нарушением кортикального слоя. В поздних стадиях наблюдается смешанная картина склеротических изменений и более легкие остеолитические, а периостальные реакции могут возникать на любой стадии [47] Наличие секвестров встречается крайне редко [34].

При вторично-хроническом остеомиелите преобладают очаги деструкции, в центре которых в подострую стадию определяются секвестры разных размеров. Между ними выявляются участки остеосклероза, по плотности превышающую нормальную костную ткань. При формировании кортикальных секвестров контур края челюсти становится неровным, деформируется. Отграничение секвестров и завершение формирования секвестральной капсулы происходит примерно на 4-6 неделе в области верхней челюсти и на 6-8 неделе – на нижней челюсти (в подострую стадию). Рентгенодиагностика секвестра основывается на выявлении участка интенсивного уплотнения кости, окруженного со всех сторон зоной разрежения. На этом же уровне по поверхности кости обнаруживают массивные периостальные наслоения, охватывающие омертвевший участок кости со всех сторон. Выраженность и плотность периостальных наслоений зависят от давности процесса [53,61].

При хроническом продуктивном периостите рентгенологическая картина хронического периостита челюсти довольно типична. В начале заболевания по нижнему краю челюсти выявляется дополнительная тень фиброзно-утолщенной или оссифицированной надкостницы, под которой по мере развития заболевания появляются признаки краевого утолщения костной ткани. По мере ее перестройки она приобретает выраженную трабекулярную структуру. Выявляется первичный одонтогенный очаг. [29,50].

Рарефицирующий периостит характеризуется очагом поверхностной резорбции и остеопороза костной ткани с довольно четкими границами. Костная ткань замещается фиброзной. Зубы, прилежащие к патологическому очагу, интактные. [26,53,55].

**Рекомендуется** проведение компьютерной томографии при хроническом и

обострении хронического остеомиелита челюсти.

**Уровень убедительности рекомендации А (уровень достоверности доказательств 2).**

**Комментарии:** В комплексном обследовании для детализации процесса применяют компьютерную томографию (КТ), позволяющую установить очаг воспаления и определить изменения в костной ткани. Данный метод исследования позволяет получить чёткое изображение кортикального слоя, оценить состояние окружающих мягких тканей, определить наличие секвестров и периостальных наслоений, детально визуализировать остеолит кортикального слоя и костных балок. Настоящая методика намного чувствительнее к данным изменениям и позволяет визуализировать менее выраженные изменения, чем обычная рентгенография, также позволяет проводить трехмерную реконструкцию для планирования оперативного лечения. [53,55]. Типичная картина остеомиелита челюсти - утолщение кости с сильной периостальной реакцией, остеолитическими или склеротическими участками кости [60]. Кортикальная кость обычно не повреждена и утолщена, но есть сообщения о наличии кортикального дефекта, имитирующего образование. Поражение нижней челюсти часто связано с расширением нижнечелюстного нервного канала [41]. Зачатки третьего моляра часто имеют нарушения развития, вероятно, из-за воспалительного процесса нижней челюсти. Во всех описанных случаях, появление кости на кости при КТ является характерной особенностью этого заболевания у детей [1]. При диагностике продуктивного периостита характерной особенностью является «растворение» пораженной зоны при смене зон костной плотности, что отличает его от других форм хронического остеомиелита [4]. Проллиферативная кость образует слои рентгеноконтрастного ламинирования по типу «луковой кожуры». Большинство пролиферативных периоститов возникают над компактной костью в области вовлеченного зуба [25,50,51]. Поражение верхней челюсти встречается редко, однако, имеется описание случая с одномоментным поражением всех четырех зон коренных зубов [25].

**Рекомендуется** проведение ультразвуковой диагностики при хроническом остеомиелите челюсти.

**Уровень убедительности рекомендации С (уровень достоверности доказательств 5).**

**Комментарии:** УЗИ позволяет на ранней стадии заболевания выявить отёк и инфильтративные изменения в мышцах, а также скопления жидкости в тканях. УЗИ успешно используется для проведения дифференциального диагноза остеомиелита с

абсцессами мягких тканей, инфекционными артритами и злокачественными новообразованиями костей у пациентов детского возраста [59].

### **2.5 Иные диагностические исследования**

Рекомендуется проведение гистологического исследования всех измененных тканей, удаленных во время оперативного вмешательства.

**Уровень убедительности рекомендации В (уровень достоверности доказательств 2).**

*Комментарии:* для уточнения диагноза и дифференциальной диагностики со специфическими воспалительными заболеваниями, новообразованиями челюстно-лицевой области необходимо проведение морфологического исследования тканей, полученных при оперативном вмешательстве (биоптата) [55,59].

## **3. Лечение, включая медикаментозную и немедикаментозную терапии, диетотерапию, обезболивание, медицинские показания и противопоказания к применению методов лечения**

Основные компоненты лечения пациентов с воспалительными заболеваниями челюстей включают:

1. Этиотропное лечение:

- Хирургическое лечение (санация зоны поражения, в т.ч. с удалением причинного зуба, вскрытия и дренирования гнойного очага);
- Антибактериальная терапия (общее и местное лечение);

2. Патогенетическое лечение (воздействие на различные звенья патогенеза воспаления) - общее и местное лечение;

3. Симптоматическое лечение (устранение симптомов заболевания).

Консервативная терапия пациентов с воспалительными заболеваниями челюстей в большей степени направлена на подавление этиологического фактора, снятие интоксикации и коррекцию иммунологической реактивности организма.

Цели лечения:

- устранение источника воспаления (удаление причины заболевания, в т.ч. вскрытие гнойного очага, при его наличии).
- профилактика и лечение осложнений.

Лечение воспалительных заболеваний челюстей должно быть комплексное и иметь патогенетически обоснованную базу, которая учитывает возраст пациента, длительность заболевания, наличие сопутствующей патологии, функциональное состояние всех органов

и систем организма, а также стадии, формы и распространенности воспалительного процесса в костной ткани.

Схема лечения первично-хронического остеомиелита разделена на две линии [41].

**Первая линия терапии:**

- санация полости рта
- нестероидные противовоспалительные препараты

**Вторая линия терапии:**

- плоскостная резекция зоны поражения
- эмпирическая антибактериальная терапия
- Кортикостероиды/метотрексат/ бисфосфонаты/ ингибиторы TNF $\alpha$ /блокаторы IL-1

**3.1. Консервативное лечение**

**Рекомендовано** проведение рациональной антибактериальной терапии в составе многокомпонентного комплексного лечения пациентов с воспалительными заболеваниями челюстей при выявлении инфекционной причины.

**Уровень убедительности рекомендаций А (уровень достоверности доказательств - 1)**

**Комментарии:** Точный микробиологический диагноз является краеугольным камнем в лечении остеомиелита. Один из важнейших принципов антибиотикотерапии – проведение её по строгим показаниям после установления точного диагноза и выявления этиологического фактора заболевания. Шаблонное, рутинное применение антибиотиков абсолютно недопустимо.

При первично-хроническом остеомиелите незначительное увеличение С-реактивного белка и седиментация указывает на то, что состояние является асептическим воспалением. Попытки проведения сложных анализов для выявления признаков микробной этиологии при ПХО безуспешны [12,21]. Сообщение о различных бактериальных патогенах полученных во время операции, связаны с контаминацией [12,21]. О других микробиологических патогенах, особенно грибах или вирусах, в литературе данных нет [62]. Все это обуславливает не эффективность антибактериальной терапии [21].

При вторично-хроническом остеомиелите наиболее частыми бактериями, ассоциированными с остеомиелитом, являются *Staphylococcus aureus*, грамотрицательные бактерии (*Pseudomonas aeruginosa*) и анаэробные бактерии (*Bacteroides fragilis*) [60]. Рациональная антибиотикотерапия проводится только после идентификации возбудителя

и выяснении чувствительности к нему возбудителя по данным антибиотикограммы и знании фармакодинамики и фармакокинетики препарата, а также клинической картины течения заболевания. При обострении хронического остеомиелита антибиотикотерапию начинают с первых часов пребывания в челюстно-лицевом стационаре, еще до получения результатов антибиотикограммы. Эмпирически назначают антибиотики широкого спектра действия. После определения вида и чувствительности данного штамма проводят окончательную коррекцию антибактериальной терапии. Эффективность антибактериальной терапии следует оценивать через 2-3 дня от момента назначения препарата при обязательном микробиологическом контроле в динамике. Обязательно следует производить взятие материала из раны интраоперационно (биоптат) для изучения микробной флоры и её чувствительности к антибактериальным препаратам и антисептикам с целью контроля коррекции проводимого лечения. После получения результатов микробиологического исследования переходят на целенаправленную антибактериальную терапию. Антибактериальная терапия проводится до достижения стойкой положительной динамики общего состояния пациента, очищения гнойной раны, исчезновения основных симптомов инфекции и интоксикации. В силу отсутствия патогномоничных признаков бактериальной инфекции абсолютные критерии для прекращения антибактериальной терапии отсутствуют, решение принимается индивидуально на основании совокупной оценки динамики состояния пациента и течения гнойно-воспалительного процесса. Общие критерии адекватности антибактериальной терапии следующие:

- 1) стойкая нормализация температуры тела;
- 2) положительная динамика основных симптомов инфекции;
- 3) отсутствие признаков системной воспалительной реакции;
- 4) нормализация количества лейкоцитов в крови, лейкоцитарной формулы, СОЭ и СРБ (при необходимости – уровня прокальцитонина);
- 5) отрицательная гемокультура;
- 6) нормализация функции желудочно-кишечного тракта.

Сохранение только одного признака бактериальной инфекции (лихорадка или лейкоцитоз), а также наличие гранулирующей раны не является абсолютным показанием для продолжения антибактериальной терапии. Средние типичные сроки длительности антибактериальной терапии при гнойно-воспалительных процессах составляют от 5 - 10 дней. Пролонгирование антибиотикотерапии может привести к развитию возможных осложнений, росту резистентности микроорганизмов и развитию суперинфекции. При



отсутствии стойкого клинико-лабораторного ответа на адекватную антибактериальную терапию в течение 1-3 дней необходимо проведение дополнительного обследования (УЗИ, КТ и др.) для выявления осложнений или формирования вторичного очага инфекции другой локализации, назначения посева раневого отделяемого в динамике для определения видового состава микробиоты и её чувствительности к антибактериальным препаратам и антисептикам, жидких сред организма (кровь, моча) на стерильность [63].

При стабилизации общего состояния, переходе местного гнойного воспалительного процесса в II фазу, положительной динамике или нормализации лабораторных показателей антибактериальную терапию отменяют, акцент в дальнейшем лечении переносят на местное воздействие на микробиоту с помощью местных антисептиков.

Увеличение продолжительности АБТ возможно у пациентов с отягощенным общесоматическом статусе при инфекции [64]:

- вызванной *S. aureus*, с бактериемией (минимальная продолжительность терапии - 14 суток);
- в «труднодоступных» локусах (клапаны сердца, ЦНС, кости, предстательная железа);
- с сохраняющейся нейтропенией;
- вызванной поли- и панрезистентными микроорганизмами (достижение их эрадикации с эпидемиологических позиций);
- при невозможности одномоментной хирургической санации и дренирования первичного/вторичных очагов инфекции;
- у пациентов, находящихся на ИВЛ-НП, вызванной *P. Aeruginosa* (продление до 10-14 сут.).

Выбирая препарат, дозировку, кратность и путь введения, длительность терапии необходимо учитывать следующие данные: вес, возраст, тяжесть течения и локализацию воспалительного процесса, наличие хронических очагов инфекции и иммунодефицитных состояний, заболеваний органов и систем, способных повлиять на фармакокинетику препарата, ранее проводимую терапию.

При отсутствии положительной динамики в состоянии больного, несмотря на проводимую антибактериальную терапию, следует скорректировать проводимую схему, провести ревизию гнойно-некротического очага, исключить распространение гнойно-воспалительного процесса и/или формирование затеков.

**Рекомендовано** в лечении обострения хронического остеомиелита применять дезинтоксикационную терапию.

### **Уровень убедительности рекомендаций В (уровень достоверности доказательств - 3).**

**Комментарии:** Активная дезинтоксикация организма чаще всего осуществляется в виде инфузионной терапии. Основными задачами инфузионной терапии у больных с воспалительными процессами являются: устранение гиповолемии, улучшение микроциркуляции, восстановление адекватной тканевой перфузии, нормализация клеточного метаболизма, коррекция расстройств гомеостаза, реологических свойств крови, снижение концентрации воспалительных медиаторов и эндотоксинов в крови.

Для инфузионной терапии в рамках целенаправленной интенсивной терапии воспалительных процессов челюстно-лицевой области применяют кристаллоидные препараты. Состав инфузионной терапии должен определяться следующими факторами: возраст пациента, сопутствующая патология, распространенность процесса, тяжесть течения заболевания, степень выраженности эндогенной интоксикации. Необходимо учитывать степень гиповолемии, наличие коагулопатии потребления, характер изменений биохимических показателей, кислотно-щелочного равновесия крови, характеризующих конкретную клиническую ситуацию, и сопоставимость с ней физико-химических свойств препарата. Компонентом дезинтоксикационной терапии должна являться контролируемая гемодилюция. Использование сбалансированных растворов для коррекции потери жидкости и электролитов на сегодняшний день является обоснованным. К сбалансированным растворам относят: раствор Рингера лактат, раствор Хартмана, йоностерил.

**Рекомендовано** в лечении больных с остеомиелитами челюстей применять гипербарическую оксигенацию - при вялотекущем характере течения процесса.

### **Уровень убедительности рекомендаций В (уровень достоверности доказательств – 3).**

**Комментарии:** эффективным методом лечения является гипербарическая оксигенация. Гипербарическая оксигенация оказывает антибактериальный, антиацидотический, репаративный эффекты на течение гнойно-воспалительного процесса челюстно-лицевой области [53]. Более высокие уровни доступного кислорода вызывают индукцию образования капилляров и повышение активности лейкоцитов [65]. Гипербарическая оксигенация также стимулирует высвобождение факторов роста и стволовых клеток, которые способствуют заживлению [65]. Однако при данном виде лечения отмечается высокая частота рецидивов и развитие потенциально опасных для жизни осложнений. [65,66].

**Рекомендовано** в лечении больных с остеомиелитами челюстей применять озонотерапию при вялотекущем и хроническом характере течения процесса.

**Уровень убедительности рекомендаций В (уровень достоверности доказательств – 2).**

**Комментарии:** медицинский озон обладает антибактериальным, дезинтоксикационным, антигипоксическим, дозозависимым иммуномодулирующим, опосредованным антиоксидантным, антиагрегационным действием. В связи, с чем данные методы активно используются в лечении остеомиелитов челюстей, особенно у больных с вялотекущим и хроническим воспалительным процессом. Однако они противопоказаны при гиперергическом варианте течения гнойно-некротического процесса челюстей. Пути введения озона: внутривенный или местное применение, возможно их сочетание [53,58].

**Рекомендовано** при лечении первично-хронического остеомиелита челюстей применение нестероидных противовоспалительных средств при болевом синдроме.

**Уровень убедительности рекомендаций А (уровень достоверности доказательств – 1).**

**Комментарии:** Нестероидные противовоспалительные препараты позволяют уменьшить боль у 40–80% детей [41,49,67,68], но не эффективны у взрослых [67]. Ингибирование циклооксигеназы активируется НПВП для превращения арахидоновой кислоты в простагландины, что является важной частью активации остеокластов в челюсти<sup>3</sup>, и подавляет избыточное разрастание костной ткани. Назначают препараты из группы НПВС: анальгетики-антипиретики (анальгин, парацетамол), салицилаты (аспирин), ибупрофен, индометацин, кетонал, кеторолак, кетопрофен [53,59].

**Рекомендовано** при лечении первично-хронического остеомиелита челюстей применение кортикостероидов.

**Уровень убедительности рекомендаций В (уровень достоверности доказательств – 3).**

**Комментарии:** Кортикостероиды в лечении ПХО рекомендуется в качестве промежуточного звена между неудачным использованием НПВП и началом другой терапии, а также при рецидивирующем или тяжелом течении [41]. Пероральный прием глюкокортикоидов рекомендуется в виде 2 мг преднизолона/кг/день в течение 1 недели с постепенным снижением дозы на 25% каждые 5 дней [69]. В случае упорно рецидивирующего течения возможно использование внутривенных форм.

**Рекомендовано** при лечении остеомиелита челюсти назначать лекарственные средства для активации репаративного остеогенеза и достижения стойкой ремиссии.

**Уровень убедительности рекомендаций В (уровень достоверности доказательств - 2).**

**Комментарии:** в послеоперационном периоде для увеличения остеоиндуктивной активности и увеличения периода ремиссии возможно назначение бисфосфонатов. Эффект терапии бисфосфонатами достигается путем подавления провоспалительных

цитокинов, таких как TNF- $\alpha$ , IL-6 и IL-146, увеличивая костную массу и минерализацию, что приводит к длительной ремиссии [20,38].

### **3.2 Хирургическое лечение**

Хирургическое лечение – основной метод при воспалительных заболеваниях челюстей заключающийся в санации очага воспаления, удалении причины заболевания (зуба, инородного тела) и местное медикаментозное лечение.

При обращении пациентов с воспалительными заболеваниями челюстей оперативное вмешательство должно быть проведено в срок в зависимости от тяжести системных проявлений. Необходимо учитывать стадию и характер клинического развития воспалительного процесса, протяженность и распространенность, индивидуальные особенности организма (возраст, наличие сопутствующей патологии и др.).

#### **Принципы лечения гнойно-воспалительных процессов челюстей:**

1) Вскрытие гнойного очага и удаление «причинного» зуба (если зуб не удален ранее). В случае вскрытия гнойного очага (до госпитализации в специализированный стационар) проводится тщательная ревизия раны, при необходимости выполняется повторное хирургическое вмешательство.

2) Вопрос о выборе метода обезболивания решается совместно с анестезиологами и другими смежными специалистами (при наличии сопутствующей патологии) после тщательного обследования больного с учетом показаний и противопоказаний в отношении вида анестезии.

Оперативный доступ должен соответствовать локализации очага воспаления. Доступ к зоне поражения может осуществляться наружным или внутриротовым доступом. При выборе оперативного лечения предпочтение следует отдавать тому методу, при использовании которого:

- ✓ Путь к очагу воспаления будет наиболее коротким.
- ✓ При рассечении тканей на пути к очагу опасность повреждения органов и важных в функциональном отношении структур (сосудов, нервов) наименее вероятна.
- ✓ Обеспечиваются лучшие условия для оттока экссудата, при его наличии, или ревизии раны, удаления патологически измененных тканей.

**Рекомендуется** при первично-хроническом остеомиелите проводить биопсию в объеме декортикации зоны поражения.

**Уровень убедительности рекомендаций А (уровень достоверности доказательств - 1).**

**Комментарии:** Хирургия редко необходима при ПХО, но часто выполняется у пациентов с поражением челюсти до постановки окончательного диагноза [70]. В ходе операции

достаточно забрать небольшой фрагмент кости, включающий как кортикальную, так и губчатую кость, для исключения любой формы бактериального остеомиелита. Однако в тяжелых случаях хирургические вмешательства могут быть необходимы. Кроме того, хотя хирургическое лечение само по себе не может гарантировать излечение, декортикация с удалением некротической ткани на ранних стадиях позволяет получить хороший результат [37].

**Рекомендуется** при хроническом продуктивном периостите проводить устранение источника хронического инфицирования или травмы (зуба).

**Уровень убедительности рекомендаций А (уровень достоверности доказательств - 1).**

**Комментарии:** после отведения слизисто-надкостничного лоскута в проекции патологического очага производят иссечение пролиферативно-измененной части надкостницы, а вновь образованную костную ткань удаляют костными кусачками, долотом или костной фрезой. После удаления избыточного костного образования на подлежащем кортикальном слое кости могут обнаруживаться участки размягчения. Рану промывают антисептиками, затем лоскут укладывают на место и ушивают наглухо. [53, 55, 71].

**Рекомендуется** при обострившемся остеомиелите челюстей вскрытие поднадкостничного абсцесса проводить путем внутриротового доступа – периостотомии с обеих сторон муфтообразного инфильтрата. В случае формирования гнойного абсцесса околочелюстных мягких тканей или наличия свищевого хода может быть рекомендован внеротовой оперативный доступ к воспалительному очагу.

**Уровень убедительности рекомендаций А (уровень достоверности доказательств - 1).**

**Комментарии:** лечение обострения вторично-хронического остеомиелита челюстей начинают с решения вопроса о наличии сопутствующей патологии у пациента. В случае развития остеомиелита от многокорневого зуба необходимо удаление источника инфекции, тем самым создавая лучшие условия для оттока гнойного экссудата, более быстрого стихания острых воспалительных явлений, предупреждения дальнейшего распространения гнилостно-некротического процесса. Удаление зуба необходимо проводить одновременно со вскрытием гнойных очагов под надкостницей, в кости или мягких тканях. Внеротовой оперативный доступ применяют в случае возникновения гнойных очагов в околочелюстных мягких тканях или при наличии функционирующих свищевых ходов на коже [53,55,71].

- Рекомендуется при вторично-хроническом остеомиелите челюстей проводить секвестрэктомию челюсти, или частичную или полную резекцию челюсти в пределах

рентгенологически не изменённой костной ткани с нарушением или без нарушения целостности кости.

**Уровень убедительности рекомендаций А (уровень достоверности доказательств - 1).**

**Комментарии:** радикальное оперативное вмешательство, секвестрэктомия или частичная (полная) резекция челюсти, является единственно правильным методом лечения при вторично-хронической форме остеомиелита. Этиопатогенетической особенностью хирургического лечения одонтогенного остеомиелита являются: удаление «причинного» зуба, ЭОД соседних зубов и расположенных в очаге воспаления, эндодонтическое лечение пораженных зубов в дооперационном периоде, подвижные зубы иммобилизуют различными методами.

В зависимости от локализации секвестра применяют внутри- и внеротовые оперативные доступы. В случае остеомиелитического процесса на верхней челюсти рационально использовать внутриротовые доступы. При осложнении остеомиелита верхней челюсти верхнечелюстным синуситом или секвестрации стенок синуса целесообразно секвестрэктомию выполнять по типу радикальной гайморотомии (операция по Колдуэллу-Люку). На нижней челюсти чаще используют наружные разрезы, особенно наружный оперативный доступ показан в случае субтотального остеомиелита челюстей, а также при наличии свищей на значительном расстоянии от пораженного участка кости. В таком случае применяют типичные кожные разрезы с соблюдением принципов анатомического расположения сосудов и нервов и по эстетическим соображениям. Оперативное вмешательство заключается в широком вскрытии секвестральной полости, удалении патологического очага, иссечении свищевых ходов, рубцово-измененных, нежизнеспособных тканей. [72]. При выполнении резекции челюсти проводят механическую обработку костной ткани до появления симптома «красной росы», что является показателем здоровой кости.

При рарефицирующем периостите и гиперпластической формах хронического остеомиелита показано оперативное вмешательство в объеме вскрытия очагов костной ткани, некрэктомии и выскабливания грануляций.

Вопрос о срочности и объеме оперативного вмешательства имеет четкое обоснование – проводится только после формирования секвестральной полости и полного отграничения секвестра по результатам клинико-рентгенологической картины при вторично-хроническом остеомиелите [71].

- Рекомендуется адекватное и рациональное дренирование гнойного очага челюсти, что является важнейшим элементом местного лечения гнойно-воспалительных процессов

челюстей.

**Уровень убедительности рекомендаций А (уровень достоверности доказательств - 2).**

**Комментарии:** оптимальное дренирование обеспечивает полноценный отток раневого экссудата, создает наилучшие условия для скорейшего отторжения погибших тканей и переход процесса из фазы воспаления в фазу регенерации. Основным средством в качестве дренажа являются перчаточные ленточные дренажи и трубчатые полихлорвиниловые дренажные трубки различной конфигурации.

В послеоперационном периоде после вскрытия гнойных очагов и устранения первичной причины заболевания важная роль в профилактике отводится местному ведению ран.

Местное лечение раны – включает медикаментозное воздействие на гнойную рану и дополняет хирургическое лечение, в зависимости от фазы течения раневого процесса с учетом всех принципов терапии гнойно-воспалительных заболеваний. В этой связи необходимо придерживаться дифференцированного подхода в выборе лекарственных средств для местного лечения гнойных ран.

Фаза воспаления – первая фаза течения раневого процесса. В этой фазе большое значение имеет борьба с инфекцией, поэтому лекарственные препараты должны оказывать антимикробное, дегидратирующее, некролитическое и, по возможности, обезболивающее действия, т.е. способствовать подавлению микрофлоры и скорейшему очищению раны, создавая условия для репарации.

**Рекомендуется** в I фазу воспаления применение средств, обладающих антибактериальными, некролитическими, гидрофильными свойствами в жидкой лекарственной форме, а также, применение различных инструментальных методов санации гнойной раны.

**Уровень убедительности рекомендаций А (уровень достоверности доказательств - 2).**

**Комментарии:** ежедневно проводят орошения, инстилляци, внутрикостный лаваж растворами антисептиков: хлоргексидина 0,02-0,05% водный раствор, мирамистин 0,01% раствор, диоксидин 0,1-1% раствор, бетадин в виде раствора 10 % в разведении в 10 или 100 раз, 7,5%; концентрата 8,5%, озонированной дистиллированной водой, эктерицид. Можно применять различные инструментальные методы санации гнойной раны: лазерные, плазменные, вакуумные, ультразвуковой кавитации, обработка раны пульсирующей струей антисептического раствора. Активное местное медикаментозное лечение следует применять в I фазе течения раневого процесса. Также рекомендуется применять внутриротовые тепловые процедуры, начиная со 2-го дня лечения - ротовые ванночки 1-2% раствором натрия гидрокарбоната, затем – антисептические средства

хлорсодержащие детергенты – хлоргексидин 0,05 – 0,2%, и гекситидин и хлорсодержащие фенолы – мирамистин, фурацилин (1:5000) по несколько раз в сутки, «Деринат» 025% раствор [59].

Фаза регенерации – II фаза раневого процесса, при которой происходит образование и созревание грануляционной ткани. Этот период характеризуется появлением в ране островков грануляционной ткани, которая, развиваясь, покрывает полностью раневую поверхность. Здоровая грануляционная ткань всегда яркая, сочная, легко кровоточит. При малейшем ухудшении процессов биосинтеза в ране изменяется внешний вид грануляций: они теряют яркую окраску, становятся мелкими, покрываются слизистым налетом. Всякое замедление развития грануляций ведет к задержке и остановке процесса эпителизации. В этот период раневого процесса необходимость в дренировании отсутствует.

**Рекомендуется** применять лекарственные средства, стимулирующие репаративные процессы в ране.

**Уровень убедительности рекомендаций А (уровень достоверности доказательств - 2).**

**Комментарии:** в фазе регенерации необходимо применять лекарственные средства с определенным противовоспалительным эффектом, так как продолжается борьба с инфекцией, улучшать микроциркуляцию тканей, клеточный и тканевой обмен, тем самым способствуя росту грануляций и скорейшей эпителизации раны. К таким препаратам относят: солкосерил дентальная адгезивная паста, адгезивный бальзам Асепта, каланхоэ, эктерицид, масло шиповника, облепиховое масло, Комбутек, Альгипор, мазь Оксизон, мазь Гиоксизон, метилурациловая мазь, повидон-йод в виде мази 10%, Аргосульфам, мазь «Стелланин-ПЭГ», озонированные растительные масла (Озонид 3000) и другие средства [53,59,61].

Фаза реорганизации рубца и эпителизации – III фаза раневого процесса. Основной задачей лечения в 3 фазе является стимуляция репаративных процессов и эпителизации.

**Рекомендуется** продолжать использование лекарственных средств, стимулирующих репаративные процессы и эпителизацию раны.

**Уровень убедительности рекомендаций А (уровень достоверности доказательств - 2).**

**Комментарии:** основной задачей третьей фазы раневого процесса является ускорение роста эпителия и защита раны от механических повреждений. В связи, с чем показано применение препаратов с низкой осмотической активностью: солкосерил дентальная адгезивная паста, адгезивный бальзам Асепта, Асепта с прополисом, эктерицид, метилурациловая мазь, Солкосерил, Актовегин, масло шиповника, облепиховое масло,



озонированные масляные растворы и другие средства. Для стимулирования роста эпителия можно применять Куриозин [73].

#### **4. Медицинская реабилитация, медицинские показания и противопоказания к применению методов реабилитации**

Для обеспечения полной реабилитации пациентов с воспалительными заболеваниями челюстей, особенно с остеомиелитом челюсти, необходима скоординированная работа команды специалистов: хирурга-стоматолога, терапевта-стоматолога, ортопед-стоматолога, челюстно-лицевого хирурга, невропатолога, педиатра, анестезиолога, физиотерапевта и реабилитолога. Восстановительные мероприятия проводятся исходя из конкретных клинических проявлений (стоматологических, неврологических, функциональных и т.д.) и подлежат рассмотрению в соответствующих клинических рекомендациях.

**Рекомендована** консультация врача-физиотерапевта для назначения курса физиотерапевтических процедур при отсутствии общих и местных противопоказаний.

**Уровень убедительности рекомендаций В (уровень достоверности доказательств - 4).**

**Комментарии:** своевременное и правильное назначение физиотерапевтических процедур в комплексном лечении пациентов с гнойно-воспалительными заболеваниями челюстей способствует купированию острых явлений воспаления, улучшает микроциркуляцию тканей, способствует уменьшению гнойного экссудата и регенерации раны. Физиотерапевтическое лечение может быть включено в комплекс лечебных мероприятий после адекватно проведенного хирургического вмешательства, эффективного дренирования раны, комплексного обследования больного и на фоне медикаментозного лечения, обязательно с учетом фазы течения раневого процесса. При хронических формах воспалительных заболеваний челюстей могут быть назначены электрофорез с иодидом калия или лидазы, ультразвуковая терапия, парафинотерапия [59].

**Рекомендована** консультация врача ЛФК (лечебной физкультуры) с целью назначения курса лечебной физкультуры, механотерапии в комплексе лечебных мероприятий при отсутствии общих и местных противопоказаний, которые указаны в соответствующих рекомендациях.

**Уровень убедительности рекомендаций В (уровень достоверности доказательств - 3).**

**Комментарии:** в острый период воспаления необходимо проводить упражнения для мышц, не связанных с поврежденными тканями; упражнения должны быть дозированы и направлены на улучшение микроциркуляции тканей, профилактику формирования грубых

рубцов. Лечебная физкультура в подострой и хронической стадиях направлена на профилактику развития контрактур, восстановление подвижности височно-нижнечелюстного сустава и функций различных групп мышц, окончание рубцевания и эпителизации ран, а назначение общего лечебно-оздоровительного режима способствует оптимальному восстановлению организма. [73].

## **5. Профилактика и диспансерное наблюдение, медицинские показания и противопоказания к применению методов профилактики**

Основой профилактики воспалительных заболеваний челюстей является санация полости рта, заключающаяся в проведении комплекса мероприятий по выявлению и лечению кариеса зубов и его осложнений, воспалительных заболеваний пародонта.

**Рекомендуется** посещение стоматолога не реже 1 раза в год, профессиональная гигиена не реже 1 раза в 6 месяцев.

**Уровень убедительности рекомендации А (уровень достоверности доказательств – 2).**

**Комментарии:** в профилактике развития кариеса и его осложнений, заболеваний пародонта большая роль отводится гигиене полости рта, санитарно-просветительской работе, обучению гигиене полости рта. Посещение стоматолога должно осуществляться не реже 1 раза в год, профессиональная гигиена полости рта - не реже 1 раза в 6 месяцев. Важное значение имеет своевременное эндодонтическое лечение осложненных форм кариеса [75].

**Показания к проведению профилактических мероприятий:**

- низкий уровень гигиены полости рта;
- наличие у пациента заболеваний пародонта;
- наличие у пациента сопутствующей патологии в декомпенсированной форме.

**Противопоказания к проведению профилактических мероприятий:** абсолютных нет.

## **6. Организация оказания медицинской помощи**

Вид оказания помощи: медицинская помощь (МП) по профилю «челюстно-лицевая хирургия»:

- Специализированная и Высокотехнологичная МП.
- Скорая, в том числе, скорая специализированная МП.

Условия оказания медицинской помощи: амбулаторно, стационарно.

### **6.1 Показания для экстренной госпитализации в медицинскую организацию**

1) Обострение хронического остеомиелита при наличии у пациента сопутствующих заболеваний в суб- или декомпенсированной формах; гиперергической формы течения

воспалительного процесса; злокачественных новообразований любой локализации; состояний, сопровождающихся иммунодефицитом организма.

2) Показания для экстренной госпитализации детей любого возраста: невозможность выполнить оперативное лечение с применением местной анестезии (неадекватное поведение ребенка, наличие сопутствующей патологии или аллергии на местные анестетики), отсутствие квалифицированного специалиста (хирурга-стоматолога), гиперергической формы течения воспалительного процесса.

### **6.2 Показания для плановой госпитализации в медицинскую организацию:**

- Хронический остеомиелит челюсти при наличии сформированного секвестра.
- Хронический остеомиелит челюсти в случае затяжного, торпидного или прогрессирующего течения заболевания и длительного формирования секвестров.

### **6.3. Показания к выписке пациента из стационара**

- 1) Неосложненное течение раннего послеоперационного периода, удовлетворительное состояние пациента, контролируемый болевой синдром с возможностью его купирования приемом пероральных лекарственных средств, возможность приема антибактериальных препаратов в амбулаторных условиях под наблюдением врача- челюстно-лицевого хирурга, или хирурга-стоматолога, или хирурга.
- 2) Необходимость перевода пациента в другое лечебное учреждение или отделение;
- 3) По требованию пациента или его законного представителя;
- 4) В случаях несоблюдения пациентом предписаний или правил внутреннего распорядка стационара, если это не угрожает жизни пациента и здоровью окружающих.

Дальнейшее наблюдение и лечение пациента осуществляется в амбулаторных условиях врачом челюстно-лицевым хирургом, а при его отсутствии – врачом-стоматологом – хирургом, врачом-хирургом, врачом- стоматологом детским, врачом – детским хирургом.

## **7. Дополнительная информация (в том числе факторы, влияющие на исход заболевания или состояния)**

- 1) Недостаточное вскрытие и дренирование гнойного очага, что может привести к прогрессированию воспалительного процесса и его распространению в окружающие ткани.
- 2) Несоблюдение режима местной контактной гипотермии в ранний

послеоперационный период.

- 3) Несоблюдение личной гигиены полости рта.
- 4) Несоблюдение рекомендаций по физиотерапии и лечебной физкультуре в послеоперационном периоде.
- 5) Отсутствие диспансерного наблюдения
- 6) Несоблюдение других рекомендаций лечащего врача (общего и местного лечения, режима питания и т.д.).
- 7) Наличие у пациента декомпенсированных форм соматических заболеваний.

### Критерии оценки качества медицинской помощи

Критерии качества специализированной медицинской помощи детям при хроническом остеомиелите челюстей (код по МКБ-10: К 10.2)

№ п/п	Критерии качества	Оценка выполнения	Уровень достоверности доказательств	Уровень убедительности рекомендаций
1.	Выполнен осмотр врачом-челюстно-лицевым хирургом и/или врачом-стоматологом (врачом-стоматологом детским) и/или врачом-хирургом в течении 24 часов при поступлении по экстренным показаниям и 72 часа при плановой госпитализации	Да/Нет	1	A
2.	Выполнена рентгенография пораженной кости и смежных суставов в двух и более проекциях, в том числе функциональная	Да/Нет	2	A
3.	Выполнена компьютерная томография пораженной кости и/или ультразвуковое исследование пораженной кости и/или фистулография (при наличии свища)	Да/Нет	2	A
4.	Выполнен общий (клинический) анализ крови развернутый	Да/Нет	1	A
5.	Выполнен анализ мочи общий	Да/Нет	1	A
6.	Выполнен анализ крови биохимический общетерапевтический (глюкоза, общий белок, альбумин)	Да/Нет	2	A
7.	Выполнена коагулограмма (ориентировочное исследование системы гемостаза)	Да/Нет	1	A
8.	Выполнено бактериологическое исследование отделяемого из очага с определением чувствительности возбудителя к антибиотикам и другим лекарственным препаратам (при наличии свища или хирургическом вмешательстве)	Да/Нет	1	A
9.	Выполнено хирургическое вмешательство (биопсия/плоскостная резекция/санация гнойного очага), при необходимости и отсутствии медицинских противопоказаний	Да/Нет	1	B
10. И	Проведена терапия антибактериальными лекарственными препаратами (при	Да/Нет	1	A

	отсутствии противопоказаний)	медицинских			
11.	Проведена терапия нестероидными противовоспалительными препаратами	Да/Нет	1		А
12.	При не эффективности терапии первой линии, назначение препаратов второй линии (стероидные препараты, бисфосфонаты)	Да/Нет	2		В
13.	Отсутствие гнойно-септических осложнений в период госпитализации	Да/Нет	3		В
14.	Достигнута частичная или полная ремиссия патологического процесса на момент выписки из стационара	Да/Нет	1		В

## Список литературы

1. Monsour PA, Dalton JB. Chronic recurrent multifocal osteomyelitis involving the mandible: case reports and review of the literature. *Dentomaxillofac Radiol.* 2010;39(3):184-190. doi:10.1259/dmfr/20413
2. Bevin C. R., Inwards C. Y., Keller E. E., “Surgical management of primary chronic osteomyelitis: a long-term retrospective analysis,” *Journal of Oral and Maxillofacial Surgery*, vol. 66, no. 10, pp. 2073–2085, 2008.
3. Schnabel A, Range U, Hahn G, et al. Unexpectedly high incidences of chronic non-bacterial as compared to bacterial osteomyelitis in children. *Rheumatol Int.* 2016;36:1737–46
4. Kugushev A.Y., Lopatin A.V., Yasonov S.A., Sinitsyn D.S. Combined treatment of diffuse sclerosing osteomyelitis of mandible in children. *Pediatric Hematology/Oncology and Immunopathology.* 2019;18(3):46-53. (In Russ.) <https://doi.org/10.24287/1726-1708-2019-18-3-46-53>
5. Shelburne SA, Sahasrabhojane P, Saldana M, et al. *Streptococcus mitis* strains causing severe clinical disease in cancer patients. *Emerg Infect Dis.* 2014;20(5):762-771. doi:10.3201/eid2005.130953
6. Frid P., Tornes K., Nielsen Ø., Skaug N., “Primary chronic osteomyelitis of the jaw-a microbial investigation using cultivation and DNA analysis: a pilot study,” *Oral Surgery, Oral Medicine, Oral Pathology, Oral Radiology and Endodontology*, vol. 107, no. 5, pp. 641–647, 2009.
7. Aksentijevich I, Masters S. L., Ferguson P. J. “An autoinflammatory disease with deficiency of the interleukin-1-receptor antagonist,” *The New England Journal of Medicine*, vol. 360, no. 23, pp. 2426–2437, 2009.
8. Reddy S., Jia S., Geoffrey R. “An autoinflammatory disease due to homozygous deletion of the IL1RN locus,” *The New England Journal of Medicine*, vol. 360, no. 23, pp. 2438–2444, 2009
9. S. Stern and P. Ferguson, “Auto inflammatory bone diseases,” *Rheumatic Disease Clinics of North America*, vol. 39, no. 4, pp. 735–749, 2013.
10. Hudson J. W., “Osteomyelitis of the jaws: a 50-year perspective,” *Journal of Oral and Maxillofacial Surgery*, vol. 51, no. 12, pp.1294–1301, 1993.
11. Beretta-Piccoli BC, Sauvain MJ, Gal I, Schibler A, Saurenmann T, Kressebuech H, et al. Synovitis, acne, pustulosis, hyperostosis, osteitis (SAPHO) syndrome in childhood: a report of ten cases and review of the literature. *Eur J Pediatr* 2000; 159: 594–601.
12. Girschick HJ, Huppertz HI, Harmsen D, Krauspe R, MullerHermelink K, Papadopoulos T. Chronic recurrent multifocal osteomyelitis in children: Diagnostic value of histopathology and microbial testing. *Human Pathol* 1999; 30: 59–65.
13. Chen HC et al (2018) The role of whole-body magnetic resonance imaging in diagnosing chronic recurrent multifocal osteomyelitis. *Radiol Case Rep* 13(2):485–489
14. Schwarz P (2017) Effect of Zoledronic acid treatment in cases of non-infectious osteomyelitis of the jaw. *J Bone Min Res* 32(Supplement 1):S282–S282
15. Hamel J, Paul D, Gahr M, Hedrich CM. Pilot study: possible association of IL10 promoter polymorphisms with CRMO. *Rheumatol Int* 2012;32:555-6.
16. Hofmann SR, Kubasch AS, Ioannidis C, Rösen-Wolff A, Girschick HJ, Morbach H, et al. Altered expression of IL-10 family cytokines in monocytes from CRMO patients result in enhanced IL-1 $\beta$  expression and release. *Clin Immunol* 2015;161:300-7.
17. Hofmann SR, Morbach H, Schwarz T, Rösen-Wolff A, Girschick HJ, Hedrich CM. Attenuated TLR4/MAPK signaling in monocytes from patients with CRMO results in impaired IL-10 expression. *Clin Immunol.* 2012;145:69–76.
18. Scianaro R, Insalaco A, Bracci Laudiero L, De Vito R, Pezzullo M, Teti A, et al. Deregulation of the IL-1 $\beta$  axis in chronic recurrent multifocal osteomyelitis. *Pediatr Rheumatol Online J.* 2014;12:30.
19. Nakashima T, Takayanagi H. Osteoimmunology: crosstalk between the immune and bone systems. *J Clin Immunol* 2009;29:555-67.
20. Morbach H, Hedrich CM, Beer M, Girschick HJ. Autoinflammatory bone disorders. *Clin Immunol* 2013;147:185-96.
21. Liao HJ, Chyuan IT, Wu CS, Lin SW, Chen KH, Tsai HF, et al. Increased neutrophil infiltration, IL-1 production and a SAPHO syndrome-like phenotype in PSTPIP2-deficient mice. *Rheumatology (Oxford)* 2015;54:1317-26.
22. Frid P., Tornes K., Nielsen Ø., and Skaug N., “Primary chronic osteomyelitis of the jaw-a microbial investigation using cultivation and DNA analysis: a pilot study,” *Oral Surgery, Oral Medicine, Oral Pathology, Oral Radiology and Endodontology*, vol. 107, no. 5, pp. 641–647, 2009.
23. Seok H, Kim SG, Song JY. Proliferative periostitis of the mandibular ramus and condyle: a case report. *J Korean Assoc Oral Maxillofac Surg.* 2015;41(4):198–202. doi:10.5125/jkaoms.2015.41.4.198
24. Neville BW, Damm DD, Allen CM. *Oral and maxillofacial pathology.* 2nd ed. Philadelphia: Saunders; 2002
25. Wood NK, Goaz PW. Solitary radiopacities not necessarily contacting teeth. In: Wood NK, Goaz PW. *Oral and maxillofacial lesions.* 5th ed. St Luis: Mosby. 1996: 488-49

26. Музыкин М.И. Лечение одонтогенного периостита челюстей у людей пожилого и старческого возраста: автореферат дис. ... кандидата медицинских наук : С.-Петербург. 2013. 23 с.
27. Asgary S., Eghbal M.J., Ehsani S., Eslami B. An unusual finding of proliferative periostitis in a child: a case report. *International Journal of Stomatological Research* 2012, 1(1): 1-5DOI: 10.5923/j.ijsr.20120.01
28. Wang X, Yu YY, Lieu S, Yang F, Lang J, Lu C, et al. (2013). MMP9 regulates the cellular response to inflammation after skeletal injury. *Bone* 52:111-119.
29. Zhang X, Schwarz EM, Young DA, Puzas JE, Rosier RN, O’Keefe RJ (2002). Cyclooxygenase-2 regulates mesenchymal cell differentiation into the osteoblast lineage and is critically involved in bone repair. *J Clin Invest*:1405-1415.
30. Lin Z., Fateh A., Salem D.M., Intini G. Periosteum: biology and Applications in craniofacial bone regeneration *J Dent Res*.2014;93(2):109-116
31. Chen Z, Cheng L, Feng G (2018) Bone inflammation and chronic recurrent multifocal osteomyelitis. *Eur Rev Med Pharmacol Sci* 22(5):1380–1386
32. Alshammari A et al (2013) Chronic recurrent multifocal osteomyelitis in children: a multidisciplinary approach is needed to establish a diagnosis. *World J Nucl Med* 12(3):120–123
33. Deogaonkar K et al (2008) Chronic recurrent multifocal osteomyelitis presenting as acute scoliosis: a case report and review of literature. *Eur Spine J* 17(Suppl 2):S248–S252
34. Ferguson PJ, Sandu M (2012) Current understanding of the pathogenesis and management of chronic recurrent multifocal osteomyelitis. *Curr Rheumatol Rep* 14(2):130–141
35. Idahosa C. H., Boggess W., Levin L. M., Alawi F., “Primary chronic osteomyelitis of the mandible in a child,” *Oral Surgery, Oral Medicine, Oral Pathology and Oral Radiology*, vol. 117, no. 5, article e342, 2014.
36. Agarwal A., Kumar N., Tyagi A., De N., “Primary chronic osteomyelitis in the mandible: a conservative approach,” *Case Reports*, 2014.
37. Gicchino et al. *Italian Journal of Pediatrics* (2018) 44:26 Page 4 of 55. Jibri Z, Sah M, et al. Chronic recurrent multifocal osteomyelic mimicking osteomaosteoides. *JBR-BTR*. 2012;95(4):263–6.
38. Gorzutzky A, Stern S, Reiff A, et al. Pediatric chronic nonbacterial osteomyelitis. *Pediatrics*. 2012;130(5):e1190–7.
39. Hofmann SR, Kapplusch F, Girschick HJ, Morbach H, Pablik J, Ferguson PJ, et al. Chronic recurrent multifocal osteomyelitis (CRMO): presentation, pathogenesis, and treatment. *Curr Osteoporos Rep* 2017;15:542-4.
40. Kim SM, Lee SK. Chronic non-bacterial osteomyelitis in the jaw. *J Korean Assoc Oral Maxillofac Surg*. 2019; 45(2):68-75. doi:10.5125/jkaoms.2019.45.2.68
41. Taddio A, Ferrara G, Insalaco A, et al. Dealing with Chronic Non-Bacterial Osteomyelitis: a practical approach. *Pediatr Rheumatol Online J*. 2017;15(1):87. Published 2017 Dec 29. doi:10.1186/s19-017-0216-7
42. Liu D, Zhang J, Li T, et al. Chronic osteomyelitis with proliferative periostitis of the mandibular body: report of a case and review of the literature. *Ann R Coll Surg Engl*. 2019;101(5):328-332. doi:10.1308/rcsann.2019.0021
43. Petty RE. *Textbook of pediatric rheumatology*. 7th end. Philadelphia: Elsevier; 2016. p. 406–17.
44. Bousvaros A, Marcon M, Treem W, Waters P, Issenman R, Couper R, et al. Chronic recurrent multifocal osteomyelitis associated with chronic inflammatory bowel disease in children. *Dig Dis Sci*. 1999;44:2500–7.
45. Wipff J, Costantino F, Lemelle I, Pajot C, Duquesne A, Lorrot M, et al. A large national cohort of French patients with chronic recurrent multifocal osteitis. *Arthritis Rheumatol*. 2015;67:1128–37.
46. Agarwal A, Kumar N, Tyagi A, De N. Primary chronic osteomyelitis in the mandible: a conservative approach. *BMJ Case Rep*. 2014;2014:bcr2013202448. Published 2014 Apr 3. doi:10.1136/bcr-2013-202448
47. Jansson A, Renner ED, Ramser J, Mayer A, Haban M, Meindl A, et al. Classification of non-bacterial osteitis: retrospective study of clinical, immunological and genetic aspects in 89 patients. *Rheumatology (Oxford)*. 2007;46:154–60.
48. Kahn MF, Chamot AM. SAPHO Syndrome. *Rheum Dis Clin N Am* 1992; 18: 225–246.
49. Simm PJ, Allen RC, Zacharin MR. Bisphosphonate treatment in chronic recurrent multifocal osteomyelitis. *J Pediatr* 2008; 152:571–575.
50. Zand V, Lotfi M, Vosoughhosseini S. Proliferative periostitis: a case report. *J Endod*. 2008;34(4):481-3
51. Karjodkar F. R., *Textbook of Dental and Maxillofacial Radiology*, Jaypee, Panama City, Panama, 2nd edition, 2009.
52. Eversole, R., Su, L. & ElMofty, S. Benign Fibro-Osseous Lesions of the Craniofacial Complex A Review. *Head and Neck Pathol* 2, 177–202 (2008). <https://doi.org/10.1007/s12105-008-0057-2>
53. Игнатов М.Ю. Роль иммунных и аутоиммунных механизмов в развитии острого гнойного периостита челюстей: дисс. ..канд. мед. наук / Чита, 2010. – 106 с.
54. Гельфанд Б.Р., Салтанов А.И. Интенсивная терапия. Национальное руководство, том1,2. М.:

- ГЕОТАР-МЕДИЦИНА; 2009; с. 954.
55. Гусейнов А.З., Киреев С.С. Основы инфузионной терапии. Парентеральное и энтеральное питание. Монография: Санкт-Петербург-Тула: Изд-во ТулГУ; 2014; с. 158.
  56. Кадыров М.Б. Системный подход к оценке состояния больных острыми воспалительными заболеваниями челюстно-лицевой локализации: Дисс.... к.м.н.: / С.-Петербург, 2018. – 137с.
  57. Wurm MC, Brecht I, Lell M, et al. Chronic recurrent multifocal osteomyelitis in association with pyoderma gan-graenosum. *BMC Oral Health*. 2016;16(1):85. Published 2016 Sep 1. doi:10.1186/s12903-016-0275-z
  58. Яхьяев М.И. Комбинированная антибиотикопрофилактика местных инфекционно-воспалительных осложнений при операциях на альвеолярном отростке (части) челюсти: дисс. к.м.н. / Москва. 2011. – 107с.
  59. Козлов В. А. Воспалительные заболевания и повреждения тканей челюстно-лицевой области / В. А. Козлов — «СпецЛит», 2011. – 350 с., ил.
  60. Berglund C, Ekströmer K, Abtahi J. Primary Chronic Osteomyelitis of the Jaws in Children: An Update on Patho-physiology, Radiological Findings, Treatment Strategies, and Prospective Analysis of Two Cases. *Case Rep Dent*. 2015;2015:152717. doi:10.1155/2015/152717
  61. Козлов В.А., Каган И.И. Оперативная челюстно-лицевая хирургия и стоматология. Учебное пособие. М.: ГЭОТАР-Медиа; 2014; с. 539.
  62. Kvist TM, Syberg S, Petersen S, Ding M, Jørgensen NR, Schwarz P (2017) The role of the P2 × 7 receptor on bone mineral density in a mouse model of inflammation-mediated osteoporosis. *Bone Rep* 7:145–151
  63. Российские Национальные рекомендации, 2-ое переработанное и дополненное издание «Хирургические инфекции кожи и мягких тканей», Москва, 2015 г.
  64. Кулабухов В.В., Кудрявцев А.Н., Пономарев А.А., Клеузович А.А., Демидова В.С. Сравнение диагностического потенциала биомаркеров сепсиса у пациентов хирургического профиля и пациентов с термическим поражением Инфекции в хирургии. Том 13. 2015. С. 38-48
  65. R. C. Fang and R. D. Galiano, “Adjunctive therapies in the treatment of osteomyelitis,” *Seminars in Plastic Surgery*, vol. 23, no. 2, pp. 141–147, 2009.
  66. Jerry EB, Susan M, Hiromasa N: Lesions of the Oral Cavity. In *Diagnostic Surgical Pathology of the Head and Neck*. Edited by Naggar EL, Adel K. Philadelphia: Lippincott Williams & Wilkins; 2009:191–308.
  67. Girschick H et al (2018) The multifaceted presentation of chronic recurrent multifocal osteomyelitis: a series of 486 cases from the Eurofever international registry. *Rheumatology (Oxford)*
  68. Costa-Reis P, Sullivan KE (2013) Chronic recurrent multifocal osteomyelitis. *J Clin Immunol* 33(6):1043–1056
  69. Girschick HJ, Zimmer C, Klaus G, Darge K, Dick A, Morbach H. Chronic recurrent multifocal osteomyelitis: what is it and how should it be treated? *Nat Clin Pract Rheumatol* 2007;3:733-8.
  70. Buch K, Baun Thuesen AC, Brøns C., Schwarz P. Chronic Non-bacterial Osteomyelitis: A Review *Calcified Tissue International* 2Vol.:(0123456789)1 3
  71. Медведев, А. С. Основы медицинской реабилитологии / А. С. Медведев. – Минск : Беларус. навука, 2010. – 435 с.
  72. Дурново Е.А. Воспалительные заболевания челюстно-лицевой области: диагностика и лечение с учётом иммунореактивности организма. Н. Новгород; Издательство НГМА 2007; с. 196.
  73. Гусейнов А.З., Киреев С.С. Основы инфузионной терапии. Парентеральное и энтеральное питание. Монография: Санкт-Петербург-Тула: Изд-во ТулГУ; 2014; с. 158.
  74. Марочкина М.С. Диагностическое и прогностическое значение метода инфракрасной термографии в обследовании и оценке эффективности лечения больных с патологическими состояниями челюстно-лицевой области: дисс. к.м.н. Н.Новгород, 2013. – 184 с.
  75. Кузьков В.В., Недашковский Э.В. Основы интенсивной терапии: практическое руководство Всемирной федерации обществ анестезиологов (WFSA). Издание 2-е, переработанное и дополненное.; 2016; с. 466.
  76. Chen L, Li T, Jing W, et al. Risk factors of recurrence and life-threatening complications for patients hospitalized with chronic suppurative osteomyelitis of the jaw. *BMC Infect Dis*. 2013;13:313. Published 2013 Jul 11. doi:10.1186/1471-2334-13-313



## **Приложение А1. Состав рабочей группы по разработке и пересмотру клинических рекомендаций**

1. Лопатин А.В. (профессор, д.м.н., зав. отделением челюстно-лицевой хирургии ОСП РДКБ РНИМУ им. Н.И. Пирогова)
2. Кугушев А.Ю. (к.м.н., доцент кафедры детской хирургии с курсом онкологии и пластической хирургии НМИЦ ДГОИ им. Дмитрия Рогачева)
3. Грачев Н.С. (д.м.н., заведующий кафедрой детской хирургии с курсом онкологии и пластической хирургии НМИЦ ДГОИ им. Дмитрия Рогачева)
4. Кулаков А.А. – академик РАН, д.м.н., профессор, президент ООО «Общество специалистов в области челюстно-лицевой хирургии».
5. Брайловская Т.В. – д.м.н., доцент, ответственный секретарь ООО «Общество специалистов в области челюстно-лицевой хирургии».
6. Байриков И.М. – чл.-корр. РАН, д.м.н., профессор, член ООО «Общество специалистов в области челюстно-лицевой хирургии».
7. Иванов С. Ю. – член-корреспондент РАН, д.м.н., профессор, член правления ООО «Общество специалистов в области челюстно-лицевой хирургии».
8. Бельченко В. А. – д.м.н., профессор, член правления ООО «Общество специалистов в области челюстно-лицевой хирургии».
9. Неробеев А. И. – д.м.н., профессор, почетный президент ООО «Общество специалистов в области челюстно-лицевой хирургии».
10. Дробышев А. Ю. – д.м.н., профессор вице – президент ООО «Общество специалистов в области челюстно-лицевой хирургии».
11. Яременко А. И. – д.м.н., профессор вице – президент ООО «Общество специалистов в области челюстно-лицевой хирургии».
12. Рогинский В. В. – д.м.н., профессор, член ООО «Общество специалистов в области челюстно-лицевой хирургии».
13. Топольницкий О. З. – д.м.н., профессор, член правления ООО «Общество специалистов в области челюстно-лицевой хирургии».
14. Дурново Е. А. – д.м.н., профессор, член правления ООО «Общество специалистов в области челюстно-лицевой хирургии».
15. Епифанов С.А. – д.м.н., доцент, член ООО «Общество специалистов в области челюстно-лицевой хирургии».

16. Глязер Игорь Семенович – член ООО «Общество специалистов в области челюстно-лицевой хирургии».
17. Багненко А.С. – к.м.н., доцент, член ООО «Общество специалистов в области челюстно-лицевой хирургии».
18. Баранов И.В. – к.м.н., член ООО «Общество специалистов в области челюстно-лицевой хирургии».

Все члены рабочей группы являются членами Общероссийской Общественной Организации «Общества специалистов в области челюстно-лицевой хирургии».

Конфликт интересов: отсутствует

## Приложение А2. Методология разработки клинических рекомендаций

### Целевая аудитория данных клинических рекомендаций:

1. Челюстно-лицевые хирурги.
2. Стоматологи-хирурги
3. Детские хирурги.
4. Детские онкологи
5. Врач – стоматолог детский.
6. Студенты, ординаторы, аспиранты медицинских учреждений.

**Таблица 1.** Шкала оценки уровней достоверности доказательств (УДД) для методов диагностики (диагностических вмешательств)

УДД	Расшифровка
1	Систематические обзоры исследований с контролем референсным методом или систематический обзор рандомизированных клинических исследований с применением мета-анализа
2	Отдельные исследования с контролем референсным методом или отдельные рандомизированные клинические исследования и систематические обзоры исследований любого дизайна, за исключением рандомизированных клинических исследований, с применением мета-анализа
3	Исследования без последовательного контроля референсным методом или исследования с референсным методом, не являющимся независимым от исследуемого метода или нерандомизированные сравнительные исследования, в том числе когортные исследования
4	Несравнительные исследования, описание клинического случая
5	Имеется лишь обоснование механизма действия или мнение экспертов

**Таблица 2.** Шкала оценки уровней достоверности доказательств (УДД) для методов профилактики, лечения и реабилитации (профилактических, лечебных, реабилитационных вмешательств)

УДД	Расшифровка
1	Систематический обзор РКИ с применением мета-анализа
2	Отдельные РКИ и систематические обзоры исследований любого дизайна, за исключением РКИ, с применением мета-анализа
3	Нерандомизированные сравнительные исследования, в т.ч. когортные исследования
4	Несравнительные исследования, описание клинического случая или серии случаев, исследования «случай-контроль»
5	Имеется лишь обоснование механизма действия вмешательства (доклинические исследования) или мнение экспертов

**Таблица 3.** Шкала оценки уровней убедительности рекомендаций (УУР) для методов профилактики, диагностики, лечения и реабилитации (профилактических, диагностических, лечебных, реабилитационных вмешательств)

УУР	Расшифровка
А	Сильная рекомендация (все рассматриваемые критерии эффективности (исходы) являются важными, все исследования имеют высокое или удовлетворительное методологическое качество, их выводы по интересующим исходам являются согласованными)
В	Условная рекомендация (не все рассматриваемые критерии эффективности (исходы) являются важными, не все исследования имеют высокое или удовлетворительное методологическое качество и/или их выводы по интересующим исходам не являются согласованными)
С	Слабая рекомендация (отсутствие доказательств надлежащего качества (все рассматриваемые критерии эффективности (исходы) являются неважными, все исследования имеют низкое методологическое качество и их выводы по интересующим исходам не являются согласованными)

#### **Порядок обновления клинических рекомендаций.**

Механизм обновления клинических рекомендаций предусматривает их систематическую актуализацию – не реже чем один раз в три года, а также при появлении новых данных с позиции доказательной медицины по вопросам диагностики, лечения, профилактики и реабилитации конкретных заболеваний, наличии обоснованных дополнений/замечаний к ранее утверждённым КР, но не чаще 1 раза в 6 месяцев.

**Приложение А3. Справочные материалы, включая соответствие показаний к применению и противопоказаний, способов применения и доз лекарственных препаратов, инструкции по применению лекарственного препарата**

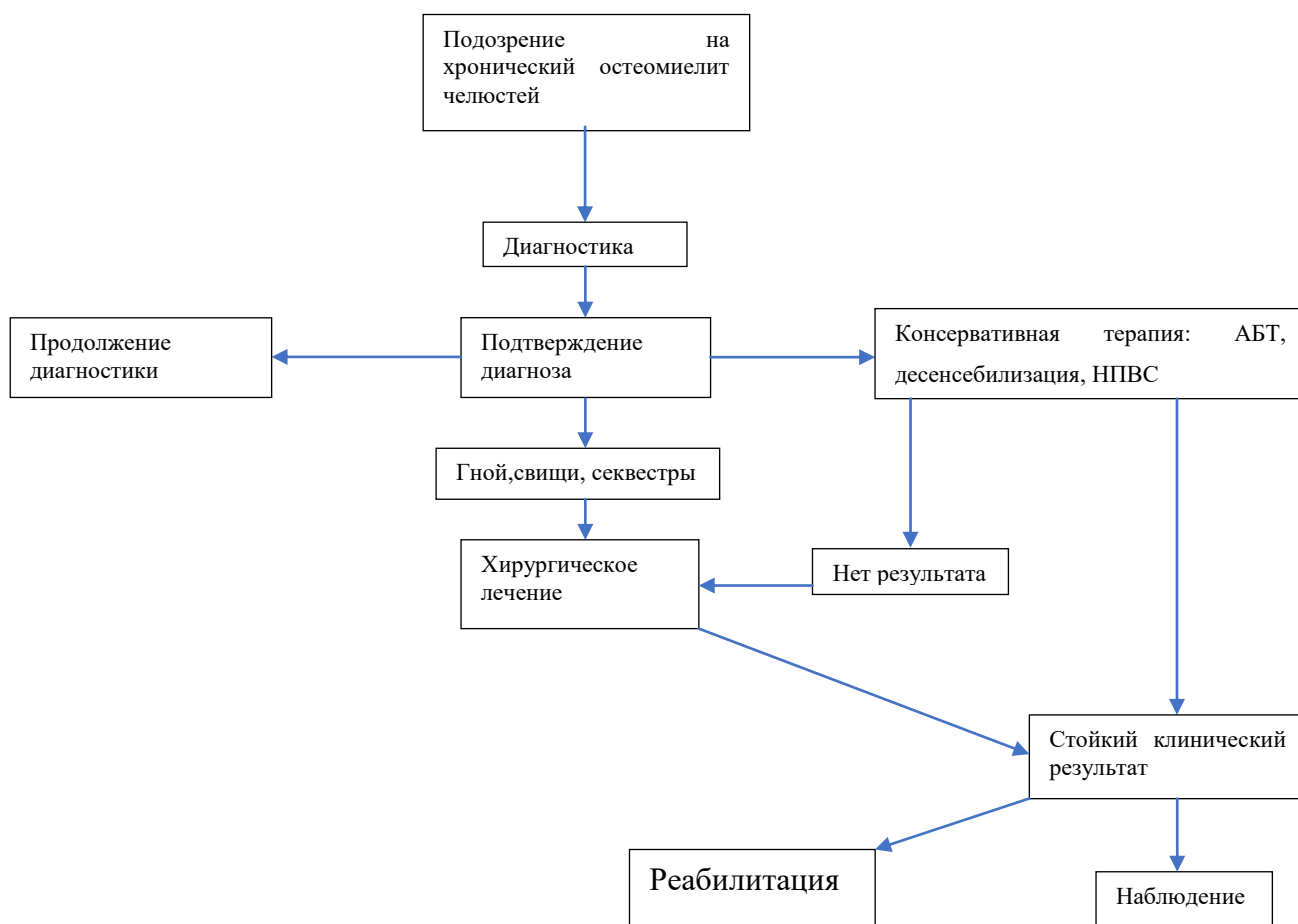
Данные клинические рекомендации разработаны с учётом следующих нормативно-правовых документов:

- ✓ Федеральный закон от 21 ноября 2011г. №323-ФЗ «Об основах охраны здоровья граждан в Российской Федерации» (ред. от 29.12.2015г. с изм. и доп. вступившими в силу с 01.01.2016г.) (Собрание законодательства Российской Федерации).
- ✓ Приказ Министерства здравоохранения Российской Федерации от 07 июля 2015 г. № 422 ан "Об утверждении критериев оценки качества медицинской помощи».
- ✓ Приказ Министерства здравоохранения Российской Федерации №804н от 13октября 2017г. «Об утверждении номенклатуры медицинских услуг» (ред. От 16.04.2019г.).
- ✓ Приказ Министерства здравоохранения Российской Федерации № 103 н от 28 февраля 2019 г. «Об утверждении порядка и сроков разработки клинических рекомендаций, их пересмотра, типовой формы клинических рекомендаций и требований к их структуре, составу и научной обоснованности включаемой в клинические рекомендации информации».
- ✓ Приказ Министерства здравоохранения Российской Федерации № 422 н от 14июня 2019 г. «Об утверждении порядка оказания медицинской помощи по профилю «челюстно-лицевая хирургия».
- ✓ Перечень жизненно необходимых и важнейших лекарственных препаратов для медицинского применения на 2020 год. Распоряжение Правительства Российской Федерации от 12 октября 2019 г. N 2406-р.
- ✓ Программа СКАТ (Стратегия Контроля Антимикробной Терапии) при оказании стационарной медицинской помощи / Российские клинические рекомендации Москва – 2018 г.
- ✓ EUCAST European Committee on Antimicrobial Susceptibility Testing <http://www.eucast.org> (Европейский комитет по определению чувствительности к антибиотикам)
- ✓ Материалы Российского «Сепсис-Форума» - «Russian Sepsis Forum», «Российский

Сепсис Форум».

- ✓ Голуб И.Е. Сепсис: определение, диагностическая концепция, патогенез и интенсивная терапия: Учебное пособие / И.Е. Голуб, Л.В. Сорокина, Е.С. Нетесин. – Иркутск: ИГМУ, 2015. – 47 с.).
- ✓ Тактика ведения пациентов с сепсисом и септическим шоком в многопрофильном стационаре. Учебное пособие ГБУЗ МО МОНКИ им. М.Ф. Владимирского, Москва, 2015, 35 с.

## Приложение Б. Алгоритмы действий врача



### Диагностические критерии

<b><u>Большие критерии</u></b>	<b><u>Малые критерии</u></b>
Рентгенологически подтвержденные остеолитические и остеосклеротические очаги	Хорошее здоровье и лейкоцитарная формула
Множественные очаги поражения	СОЭ и С-реактивный белок незначительно повышены
Псориаз или ладонно-подошвенный пустулез	Длительность заболевания более 6 месяцев
Стерильная биопсия с признаками воспаления и/или фиброза, склероза	Гиперостоз
	Связь с другими аутоиммунными заболеваниями
	Аутоиммунные и аутовоспалительные заболевания у родственников 1 и 2й линии

Для постановки диагноза необходимо 2 больших или 1 большой и 3 малых критерия

**Сравнение между ПХО и гнойным остеомиелитом челюстей**

	<b>ПХО</b>	<b>Гнойный остеомиелит</b>
Возраст дебюта, лет	10	≤5
Пораженные кости	Несколько зон	одна
Семейные или сопутствующие заболевания	Псориаз или воспалительные заболевания кишечника	нет
Бактериологическое исследование кости или крови	Отрицательные	Положительные
Рецидив	Часто	Редко
Лечение	Консервативное	Хирургическое+консервативное
Биомаркеры	Нет	Воспалительные маркеры
Течение	До окончания пубертата	До момента заживления





## Дифференциальная диагностика ПХО

	ХО	Гнойный остеомиелит	Злокачественное образование	Остеоид Остеома	О	IRA	APA	Херувизм	Остеопетроз
Множественные очаги	++	-	+	-	-		/+	+	+++
Боль	+++	++++	+++	+	+++	+	++	+	++
Лихорадки		+++	-/+	-	/+	/+		-	-
Поражение кожи		-	-	-	+++	++		-	-
Поражение суставов		++	-	-	+++	+++		-	-
Отек костей	++	-/+	++	-	+	+	+++	+	++
Поражение почек		-	-/+	-				-	-
Гепатоспленомегалия		-	+	-	+++			-	++
Ранний дебют	/+	+	-/+	-	+++			-	++
СОЭ/С-реактивный белок		+++	-/+	-	+++	+++		-	-
Лейкоцитоз	/+	+++	-/+	-	+++	+++		-	-

## **Приложение В. Информация для пациента**

Воспалительные заболевания челюстей, такие как периостит или остеомиелит в практике хирурга стоматолога встречаются достаточно часто, однако хронические формы являются редкими. Пациент должен знать, что при появлении острой боли в зубе или челюсти, с последующим развитием отека мягких тканей лица, повышением температуры - нельзя заниматься самолечением, а необходимо срочно обратиться за медицинской помощью в медицинскую организацию или вызвать скорую помощь. При затяжном остром течении или отсутствии тенденции к выздоровлению необходимо обследование в стационаре, т.к. похожую клиническую картину имеют Новообразования. Оперативное лечение при хронических воспалительных заболеваниях челюстей является преимущественно хирургическим и несвоевременное оказание специализированной медицинской помощи может привести к развитию тяжелых осложнений и даже летальному исходу.

**Приложение Г1-ГN. Шкалы оценки, вопросники и другие оценочные инструменты состояния пациента, приведенные в клинических рекомендациях**

№ п/п	Критерии качества	Оценка выполнения	Уровень достоверности доказательств	Уровень убедительности рекомендаций
1.	Выполнен осмотр врачом-челюстно-лицевым хирургом и/или врачом-стоматологом (врачом-стоматологом детским) и/или врачом-хирургом в течении 24 часов при поступлении по экстренным показаниям и 72 часа при плановой госпитализации	Да/Нет	1	A
2.	Выполнена рентгенография пораженной кости и смежных суставов в двух и более проекциях, в том числе функциональная	Да/Нет	2	A
3.	Выполнена компьютерная томография пораженной кости и/или ультразвуковое исследование пораженной кости и/или фистулография (при наличии свища)	Да/Нет	2	A
4.	Выполнен общий (клинический) анализ крови развернутый	Да/Нет	1	A
5.	Выполнен анализ мочи общий	Да/Нет	1	A
6.	Выполнен анализ крови биохимический общетерапевтический (глюкоза, общий белок, альбумин)	Да/Нет	2	A
7.	Выполнена коагулограмма (ориентировочное исследование системы гемостаза)	Да/Нет	1	A
8.	Выполнено бактериологическое исследование отделяемого из очага с определением чувствительности возбудителя к антибиотикам и другим лекарственным препаратам (при наличии свища или хирургическом вмешательстве)	Да/Нет	1	A
9.	Выполнено хирургическое вмешательство (биопсия/плоскостная резекция/санация гнойного очага), при необходимости и отсутствии медицинских противопоказаний	Да/Нет	1	B
10. И	Проведена терапия антибактериальными лекарственными препаратами (при отсутствии медицинских противопоказаний)	Да/Нет	1	A
11.	Проведена терапия нестероидными противовоспалительными препаратами	Да/Нет	1	A
12.	При не эффективности терапии первой линии, назначение препаратов второй линии (стероидные препараты, бисфосфонаты)	Да/Нет	2	B
13.	Отсутствие гнойно-септических осложнений в период госпитализации	Да/Нет	3	B
14.	Достигнута частичная или полная ремиссия патологического процесса на момент выписки из	Да/Нет	1	B

	стационара			
--	------------	--	--	--